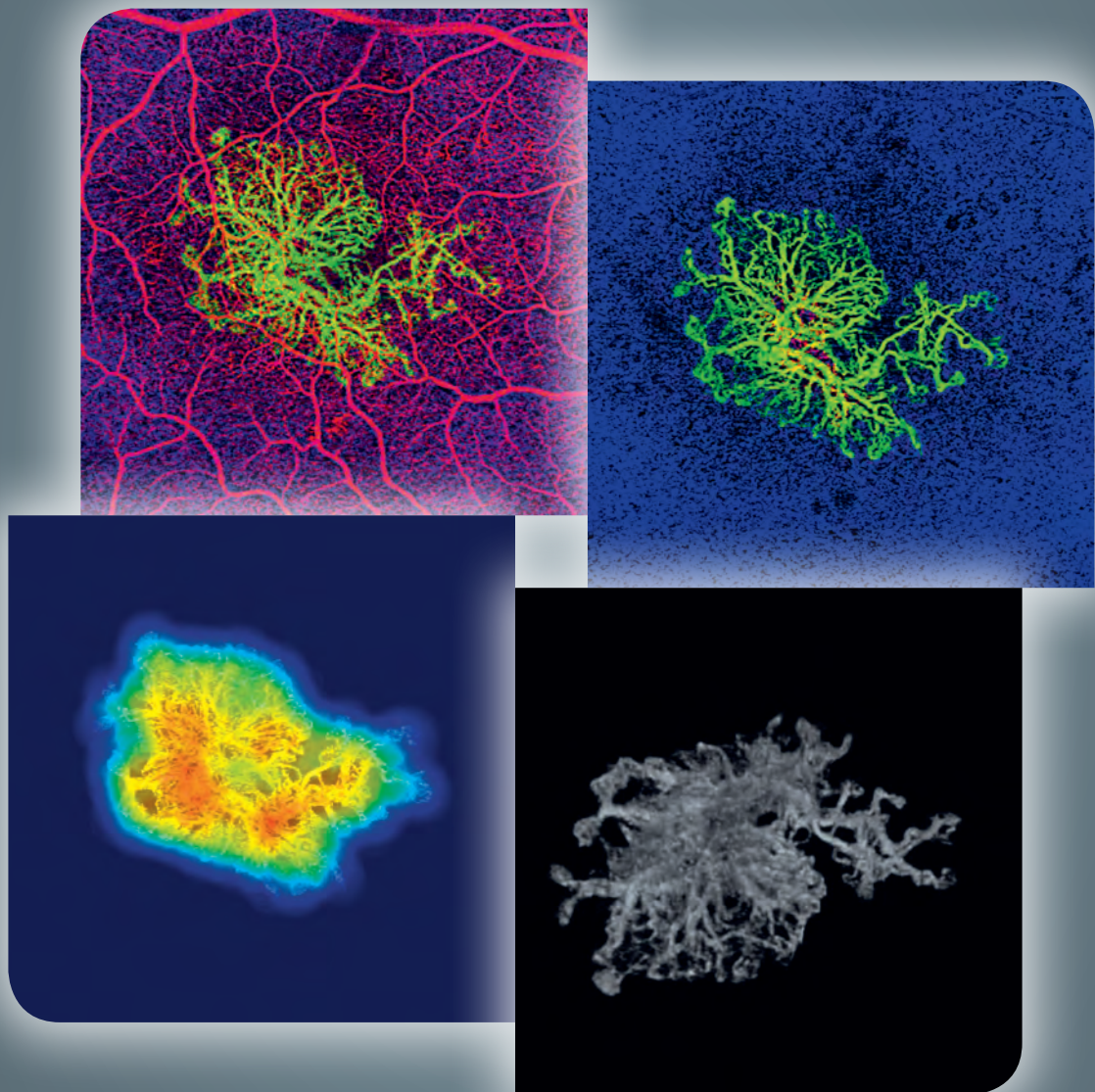
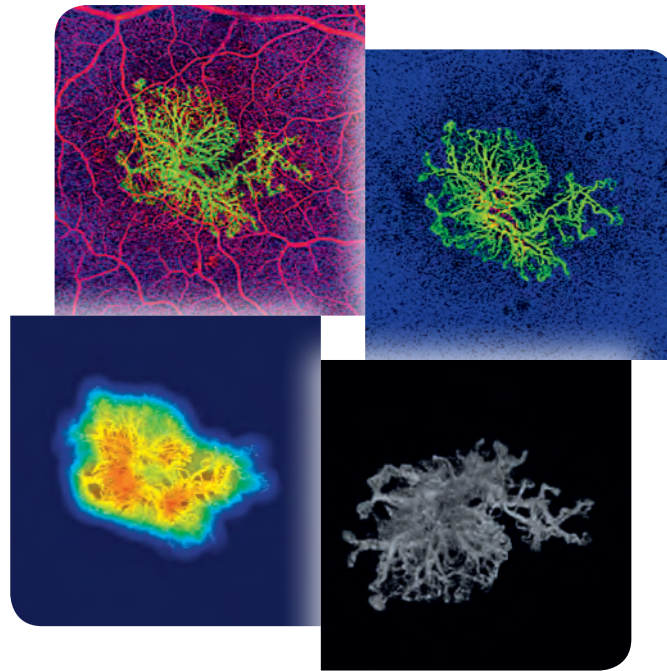


DMLA

PANORAMA DES FORMES CLINIQUES



Oudy Semoun
Mayer Srour
Eric Souied
Et toute l'équipe de Créteil



Chers lecteurs,

Le contenu de cet ouvrage présente le point de vue des auteurs et ne reflète pas nécessairement les opinions des Laboratoires Théa.

Tous droits de traduction, d'adaptation et de reproduction par tous procédés, réservés pour tous pays.

Toute reproduction ou représentation intégrale ou partielle, par quelque procédé que ce soit, des pages publiées dans le présent ouvrage, faite sans autorisation préalable et écrite de l'éditeur est interdite et illicite et constitue une contrefaçon. Seules sont autorisées, d'une part les reproductions strictement réservées à l'usage privé du copiste et non destinées à une utilisation collective, et d'autre part les analyses courtes et citations justifiées par le caractère scientifique ou d'information de l'œuvre dans laquelle elles sont incorporées (Loi du 11 mars 1957 art. 40 et 41. Et Code Pénal art. 425).



Avant-propos

Cet ouvrage, rédigé par l'équipe du service d'ophtalmologie du centre hospitalier intercommunal de Créteil, a pour ambition de couvrir le panel des connaissances cliniques sur les dégénérescences maculaires liées à l'âge.

Ces dernières années, il nous a été donné de comprendre mieux l'importance de l'origine génétique de la DMLA, l'influence de facteurs environnementaux et nutritionnels. L'imagerie maculaire est devenue multimodale, incluant les informations provenant des clichés couleurs et Multicolor®, de l'autofluorescence, des clichés infra rouge, l'angiographie à la fluorescéine, l'angiographie au vert d'indocyanine, l'Angio-OCT, l'OCT Spectral Domain, l'OCT EDI et l'imagerie grand champ et ultra-grand champ.

La somme de ces informations a fait revisiter l'ensemble des dégénérescences maculaires liées à l'âge, avec une sémiologie plus fine encore et a abouti à des modifications dans la classification des DMLA. Les décollements de l'épithélium pigmentaires représentent un groupe d'entités sémiologiquement disparates et aux pronostics différents, incluant le DEP séreux, le DEP fibrovasculaire, le DEP plissé, le DEP fibrosé, etc. L'atrophie sous-jacente aux néovaisseaux et la fibrose ne sont plus **occultés** mais **décrits** et mieux **identifiés**. Enfin, l'OCT EDI a permis de distinguer l'entité pachychoïde, incluant les épithéliopathies rétiniennes diffuses, les chorio-rétinites séreuses centrales, les vasculopathies polypoïdales et les dystrophies pseudo-vitelliformes. La DMLA atrophique voit poindre les perspectives thérapeutiques et une description sémiologique des différentes entités se constitue progressivement.

Enfin, la 4^{ème} dimension est celle du suivi longitudinal des patients, prospectif ou rétrospectif. La technique de eye-tracking a largement contribué à optimiser le suivi des patients, qu'il s'agisse de l'histoire naturelle de la maladie ou du suivi post-thérapeutique, principalement en OCT.

Pr Eric Souied

Chef du Service d'Ophtalmologie,
Centre Hospitalier Intercommunal de Créteil

Avant-propos

coordonné par



Oudy Semoun



Mayer Srour



Eric Souied

Remerciements

Service d'Ophthalmologie du Centre Hospitalier Intercommunal de Créteil



Manar Addou



Francesca Amoroso



Polina Astroz



Jean-Louis Bacquet



Roxane Bunod



Vittorio Capuano




Ala El Ameen



Agnès Glacet



Alexandra Miere



Gérard Mimoun



Alexandra Moullem



Hassiba Oubraham



Sergio Piscitello



Giuseppe Querques



David Sayag



Daniel Seknazi



Pierre Sustronck



Julien Tilleul



Joel Uzzan



Setha Vo-kim



Olivia Zambrowski

Sommaire

1	La Dégénérescence Maculaire Liée à l'Age : épidémiologie, facteurs de risque environnementaux et génétiques	13
	Alexandra Mouallem-Bézière, Jean-Louis Bacquet	
2	Imagerie multimodale de la Dégénérescence Maculaire Liée à l'Age	21
	Partie 1 : Imagerie non invasive	22
	Setha Vo Kim, Francesca Amoroso	
	Partie 2 : Optical Coherence Tomography Angiography (OCTA)	34
	Alexandra Miere, Roxane Bunod, Eric Souied	
	Partie 3 : Imagerie invasive	40
	Setha Vo Kim, Francesca Amoroso	
3	Maculopathie liée à l'âge	47
	Mayer Srour	
4	Néovaisseaux de Type 1	61
	4.1 Types 1 - Jean-Louis Bacquet, Alexandra Mouallem-Bézière	62
	4.2 Quiescents - Vittorio Capuano.....	70
	4.3 Déchirure de l'épithélium pigmentaire rétinien - Alexandra Mouallem-Bézière.....	78
	4.4 Décollements plissés de l'épithélium pigmentaire - Gérard Mimoun.....	82
	4.5 Mode de cicatrisation spécifique des néovaisseaux de Type 2 pré-épithéliaux après traitement par anti-VEGF : les « igloos » - Gérard Mimoun.....	90
	4.6 Vasculopathie polypoïdale choroïdienne (ou néovaisseau choroïdien de Type 1 anevrysmal) - Mayer Srour, David Sayag.....	96
	4.7 Néovaisseaux choroïdiens fibrosés.....	104
	Alexandra Miere, Manar Addou-Regnard, Eric Souied	

5	Néovaisseaux choroïdiens de Type 2	111
	Al'a El Ameen	
6	Néovascularisation de Type 3	119
	Alexandra Miere, Giuseppe Querques, Roxane Bunod, Eric Souied	
7	Dystrophie pseudovitelliforme de l'adulte (AFVD)	129
	Jean-Louis Bacquet, Agnès Glacet-Bernard	
8	Atrophie géographique : nouvelle classification	141
	Vittorio Capuano, Joel Uzzan	
9	Diagnostics différentiels de la Dégénérescence Maculaire Liée à l'Age	151
	Polina Astroz, Olivia Zambrowski	
10	Micro-nutrition et Dégénérescence Maculaire Liée à l'Age	169
	Sergio Piscello, Pierre Sustronck	
11	Protocoles thérapeutiques de la DMLA exsudative	179
	Hassiba Oubraham	
12	Intelligence artificielle et DMLA	189
	Daniel Seknazi, Oudy Semoun	



La Dégénérescence Maculaire Liée à l'Age : épidémiologie, facteurs de risque environnementaux et génétiques

Alexandra Mouallem-Bézière, Jean-Louis Bacquet

La dégénérescence maculaire liée à l'âge (DMLA) est une maladie ophtalmologique du sujet âgé, fréquente, et source de handicap visuel grave. La physiopathologie de cette maladie demeure en grande partie inconnue, c'est une maladie complexe dite « multi factorielle » impliquant le vieillissement rétinien ainsi que la conjonction de facteurs environnementaux et génétiques.

1. Épidémiologie

La plupart des grandes études épidémiologiques sur la dégénérescence maculaire liée à l'âge (DMLA) ont été menées aux Etats-Unis¹⁻³. La Beaver Dam Eye Study 3 a ainsi estimé la prévalence des formes évoluées de la maladie à 1,6% de la population générale et concernerait 7,1% des plus de 75 ans. En Europe, les données de l'EUREYE Study⁴ sont concordantes avec celles des études américaines et révèlent une prévalence d'atrophie géographique de 1,2% et des formes exsudatives de 2,3%. En France, on estime à 1,5 millions le nombre de personnes atteintes par la maladie⁴. Il est estimé qu'en 2020 dans le monde, environ 196 millions de personnes seront atteintes d'une forme de DMLA⁵.

2. Facteurs de risques constitutionnels et environnementaux

1) Facteurs constitutionnels

Plusieurs facteurs constitutionnels ont été étudiés afin de définir leur implication dans la survenue de la maladie. L'âge est bien évidemment un facteur associé à la survenue de la maladie avec une augmentation de la prévalence avec l'âge. D'autre part, la prévalence de la maladie varie en fonction de l'origine ethnique des populations étudiées⁶. Les formes avancées de DMLA seraient plus présentes dans les populations caucasiennes que dans les populations mélanodermes⁷. Enfin, concernant le sexe des patients, certaines méta-analyses ne retrouvent pas de différence dans la prévalence de la maladie entre les hommes et les femmes⁷. La Beaver Dam Study³, quant à elle, retrouvait une incidence plus élevée de la maculopathie liée à l'âge chez les femmes de plus de 75 ans par rapport aux hommes du même âge.

De nombreuses études établissent des corrélations entre certains facteurs de risque cardiovasculaires et la survenue d'une DMLA. L'étude de Klein *et al.*⁸ retrouve une corrélation entre les patients présentant une DMLA néovasculaire et la présence d'une maladie cardiovasculaire. Les données de l'étude AREDS mettent en évidence une surmortalité cardiovasculaire des patients atteints de DMLA⁹. Cependant, d'autres études comme le rapport N°19 de l'AREDS ne retrouvent pas de corrélation entre la présence d'une DMLA et d'un angor¹⁰. L'hypertension artérielle a été étudiée de façon isolée. Les résultats sont également divergents entre les études qui retrouvent une association¹¹ et celles qui n'en retrouvent pas¹².

Le taux de lipides sanguins a également été étudié de façon indépendante dans de nombreux travaux. En effet, le métabolisme des lipides a été montré comme impliqué dans la physiopathologie de la DMLA, notamment via le rôle de l'apolipoprotéine E proposée comme étant un facteur de susceptibilité génétique de DMLA^{13,14}. Encore une fois, les études ont des résultats divergents dans l'établissement de corrélation entre les lipides sanguins et la susceptibilité à la maladie.

2) Facteurs environnementaux

a) Tabac, alcool, Indice de Masse Corporelle (IMC)

Le tabagisme est le principal facteur de risque environnemental identifié¹⁵. La consommation d'alcool est également rapportée comme un facteur de risque important de Maculopathie Liée à l'Age (MLA)¹⁶. Une étude plus récente établit une augmentation de l'incidence de DMLA atrophique à 15 ans lors d'une surconsommation d'alcool¹⁷. La valeur de l'IMC est également un facteur de risque démontré de survenue de DMLA¹⁸.

b) Oméga-3 et vitamines

Les oméga-3 ont un rôle physiologique dans les segments externes des photorécepteurs. Les acides gras polyinsaturés à longue chaîne (DHA : acide docosahexaénoïque et EPA : acide eicosapentaénoïque) sont synthétisés à partir des apports nutritionnels en acide linoléique. Une méta analyse sur la consommation d'oméga-3 a révélé que la consommation de ceux-ci était associée à une diminution du risque de développement d'une DMLA¹⁹.

La lutéine et la zéaxanthine sont les deux bêta-carotènes présents dans la rétine avec une concentration maximale au niveau de la macula. Ces pigments absorbent au moins 40% de la lumière bleue. Quelques études ont souligné un bénéfice de la consommation en lutéine et zéaxanthine sur la survenue de la maladie²⁰, même si d'autres études ont révélé des résultats discordants^{3,21}.

Les antioxydants ont également été étudiés. Le rapport N°8 de l'AREDS²² montre qu'une association significative est établie entre l'apport d'antioxydants (vitamine C, E et bêta-carotène) et de zinc et une diminution du risque de DMLA exsudative comparé au placebo.

L'étude NAT 2 a cherché à évaluer l'efficacité d'une supplémentation en acide docosahexaénoïque (DHA) et acide eicosapentaénoïque (EPA) chez des patients présentant une maculopathie liée à l'âge (MLA) dans la prévention de l'apparition de néovaisseaux choroïdiens à 3 ans²³. Cette étude retrouve une diminution significative du risque de développer une forme exsudative (68%) chez les patients présentant le taux le plus élevé en DHA et EPA. L'analyse génétique de cette cohorte a également permis de montrer que l'effet protecteur de la supplémentation était maximal chez les patients ne présentant pas l'allèle C à risque du polymorphisme Y402H du CFH²⁴.

3. Facteurs de risques génétiques de susceptibilité à la maladie et facteurs génétiques influençant la réponse thérapeutique

Les connaissances sur les facteurs génétiques de la DMLA se sont établies en parallèle de l'avancée des méthodes d'analyse génétique, allant de l'analyse de cas familiaux aux études d'associations sur de larges populations atteintes de DMLA comparées à des populations contrôles.

1) La génétique sur cas familiaux

L'hypothèse d'une susceptibilité génétique à la MLA et à la DMLA a été évoquée en premier par Gass en 1973²⁵. Gass avait alors observé plusieurs familles avec des cas de DMLA et avait émis l'hypothèse d'une transmission en dominance de la maladie. D'autres études d'agrégation familiales ont fait état d'une fréquence plus élevée de la maladie chez des apparentés de malades²⁶⁻²⁸.

L'existence d'une contribution génétique a également été suggérée devant la haute concordance phénotypique chez les jumeaux monozygotes²⁹⁻³¹. Les études de jumeaux monozygotes permettent également d'évaluer « l'héritabilité » de la maladie, c'est-à-dire la proportion du phénotype attribuable au génotype. La DMLA présente une héritabilité estimée entre 45 et 70% selon les études^{32,33}.

Les études de liaison dans des familles de malades ont permis de déterminer différents loci chromosomiques de susceptibilité. Klein *et al.*³⁴ publiée en 1998 la première étude de liaison qui a permis de cartographier un locus de susceptibilité en *1q*. Ce locus révélera quelques années plus tard contenir un des gènes majeurs de susceptibilité à la maladie : le *CFH*³⁵.

L'ensemble de ces études sur des cas familiaux est vite confronté à des limites en raison de certaines caractéristiques propres à la DMLA. L'âge avancé des patients limite le recueil de cas familiaux et la transmission non mendélienne complique l'analyse sur un nombre limité de patients. Ainsi, les études ont évolué vers la comparaison entre des populations atteintes de DMLA et des populations contrôles, afin d'étudier la répartition de marqueurs génétiques de susceptibilité à la maladie.

2) La génétique des populations dans la DMLA

a) Stratégie d'analyse de gènes candidats

Certains gènes dits « gènes candidats » peuvent être sélectionnés pour être analysés selon leur implication éventuelle dans la physiologie de la maladie. Pour exemple, la composition lipidique des drusen séreux a conduit à étudier les gènes impliqués dans le métabolisme lipidique et a permis de révéler une association avec l'allèle 4 de l'*Apo lipoprotéine E*, qui serait un allèle protecteur³⁶.

Ces gènes candidats peuvent également être des gènes déjà connus comme impliqués dans d'autres dystrophies rétiniennes ou dans des maculopathies à transmission mendélienne, comme par exemple le gène *ABCA4* dans la maladie de Stargardt³⁷, les gènes *VDM2/BEST1* impliqués dans la maladie de Best³⁸, ou le gène *RDS* impliqué dans de nombreuses dystrophies rétiniennes héréditaires³⁹.

L'identification de ces gènes peut également se faire par le séquençage de régions candidates mises en évidence par les études de ségrégation ou de clonage positionnel. La région *HTRA1/ARMS2* a été identifiée par cette démarche.

b) Études d'association sur génome entier (Genome Wide Association Study)

Plus récemment, des études d'association sur génome entier (GWAS) ou sur régions candidates ont permis l'identification de nombreux autres variants prédisposants ou protecteurs impliqués dans la susceptibilité à la maladie. Cette approche a permis de confirmer les résultats de la littérature mais aussi d'identifier de nouvelles voies potentiellement impliquées dans la physiopathologie de la maladie. Le dernier GWAS⁴⁰ publié en 2015 résume l'état des connaissances dans ce domaine avec l'identification de 52 variants associés à une susceptibilité accrue à la maladie dans 34 loci.

c) Autres types de variants conférant une susceptibilité à la maladie

L'amélioration des techniques de séquençage permet d'étudier des variations génétiques autres que des polymorphismes nucléotidiques⁴¹. Par exemple, des réarrangements génétiques, l'épissage alternatif de certains isoformes, les variants par nombre de copies (CNV, *copy number variation*), le rôle de micro-acide ribonucléique (ARN) ou d'autres ARN non traduits, et l'épigénétique peuvent être recherchés comme facteurs impliqués dans la susceptibilité et la physiopathologie de la DMLA. En effet, des insertions-délétions au niveau du locus *CFH*⁴²⁻⁴⁴ ont été retrouvées dans plusieurs travaux, ainsi que des CNV de cette même région^{45,46}. Des micro-ARN non codants ont été impliqués dans la physiopathologie de la DMLA exsudative du fait de leur supposé rôle dans la régulation de l'angiogenèse et dans la régulation de l'inflammation⁴⁷. L'épigénétique semble également jouer un rôle avec une implication de la méthylation de l'ADN dans la survenue de la maladie⁴⁸.

3) Influence de la génétique dans la réponse au traitement

Concernant la sévérité de la maladie, des études de corrélation génotype-phénotype ont retrouvé une association avec un polymorphisme simple nucléotide rs10490924 *ARMS2/HTRA1* chez les patients aux formes avancées bilatérales de DMLA⁴⁹, ainsi qu'aux formes sévères et précoces⁵⁰. Le rs1061170 du *CFH*⁵¹ est également un polymorphisme associé aux formes bilatérales. D'autre part, une étude récente fait état d'une corrélation entre un polymorphisme du C3 et les grands décollements de l'épithélium pigmentaire néovascularisés⁵².

Concernant la réponse aux anti-VEGF, plusieurs polymorphismes nucléotidiques du gène *VEGFA* ont été corrélés à une meilleure réponse aux anti-VEGF⁵³⁻⁵⁶, tout comme pour certains polymorphismes du gène codant le récepteur *VEGF-R2*⁵⁷. Des polymorphismes nucléotidiques des gènes *CFH*, *ARMS2* et *HTRA1*, trois gènes majeurs de la maladie ; ont également été corrélés à une meilleure réponse au traitement anti-VEGF⁵⁸⁻⁶¹. Pour chacun de ces variants, certaines études publiées ne retrouvent pas d'association avec la réponse thérapeutique⁶².

Ces données génétiques sont combinées dans des scores de prédiction de la maladie tentant de prendre en compte les différents facteurs influençant la maladie. Pour exemple, le score de Seddon *et al.*⁶³ associe 10 polymorphismes nucléotidiques dans différents loci (*ARMS2/HTRA1*, *CFB*, *C3*, *C2*, *COL8A1*, *RAD51B*, *C3*) avec l'âge, le sexe, le niveau d'éducation, l'IMC, le tabagisme et les données de l'examen clinique (drusen, atteinte controlatérale), pour évaluer le risque de survenue d'une DMLA après 10 ans de suivi. Ce score est disponible sur <http://www.seddonamdriskscore.org/>. La contribution des éléments environnementaux et génétiques a été faite de façon indépendante et les auteurs concluent que la combinaison des deux amène à une meilleure prédiction.

Conclusion

La DMLA demeure une maladie dont la physiopathologie est en grande partie inconnue et dont la part génétique est estimée à 70%.

Les progrès dans les connaissances des facteurs de susceptibilité ainsi que ceux influençant la réponse à certains traitements permettent d'entretenir l'espoir d'une médecine personnalisée pour nos patients dans un avenir proche ainsi que de nouvelles pistes thérapeutiques.

Références

1. Leibowitz HM, Krueger DE, Maunder LR, *et al.* The Framingham Eye Study monograph: An ophthalmological and epidemiological study of cataract, glaucoma, diabetic retinopathy, macular degeneration, and visual acuity in a general population of 2631 adults, 1973-1975. *Surv Ophthalmol.* 1980;24 (Suppl): 335-610.
2. Bressler NM, Bressler SB, West SK, *et al.* The grading and prevalence of macular degeneration in Chesapeake Bay watermen. *Arch Ophthalmol Chic Ill* 1960. 1989;107(6):847-852.
3. Klein R, Klein BE, Linton KL. Prevalence of age-related maculopathy. The Beaver Dam Eye Study. *Ophthalmology.* 1992;99 (6): 933-943.
4. Augood CA, Vingerling JR, de Jong PTVM, *et al.* Prevalence of age-related maculopathy in older Europeans: the European Eye Study (EUREYE). *Arch Ophthalmol Chic Ill* 1960. 2006; 124(4):529-535.
5. Wong WL, Su X, Li X, *et al.* Global prevalence of age-related macular degeneration and disease burden projection for 2020 and 2040: a systematic review and meta-analysis. *Lancet Glob Health.* 2014;2 (2):e106-116. doi:10.1016/S2214-109X(13)70145-1.
6. Klein R, Peto T, Bird A, Vannewkirk MR. The epidemiology of age-related macular degeneration. *Am J Ophthalmol.* 2004;137(3):486-495.
7. Klein R, Klein BE, Jensen SC, *et al.* Age-related maculopathy in a multiracial United States population: the National Health and Nutrition Examination Survey III. *Ophthalmology.* 1999; 106(6):1056-1065.
8. Klein R, Klein BEK, Tomany SC, Cruickshanks KJ. The association of cardiovascular disease with the long-term incidence of age-related maculopathy: the Beaver Dam Eye Study. *Ophthalmology.* 2003;110(6):1273-1280.
9. Clemons TE, Kurinij N, Sperduto RD, AREDS Research Group. Associations of mortality with ocular disorders and an intervention of high-dose antioxidants and zinc in the Age-Related Eye Disease Study: AREDS Report No. 13. *Arch Ophthalmol Chic Ill* 1960. 2004;122(5):716-726.
10. Clemons TE, Milton RC, Klein R, *et al.* Age-Related Eye Disease Study Research Group. Risk factors for the incidence of Advanced Age-Related Macular Degeneration in the Age-Related Eye Disease Study. AREDS report no. 19. *Ophthalmology.* 2005;112(4):533-539.
11. Hogg RE, Woodside JV, Gilchrist SECM, *et al.* Cardiovascular disease and hypertension are strong risk factors for choroidal neovascularization. *Ophthalmology.* 2008;115(6):1046-1052.e2.
12. Tan JSL, Mitchell P, Smith W, Wang JJ. Cardiovascular risk factors and the long-term incidence of age-related macular degeneration: the Blue Mountains Eye Study. *Ophthalmology.* 2007;114(6):1143-1150.
13. Souied EH, Benlian P, Amouyel P, *et al.* The epsilon4 allele of the apolipoprotein E gene as a potential protective factor for exudative age-related macular degeneration. *Am J Ophthalmol.* 1998;125(3):353-359.
14. Klaver CC, Kliffen M, van Duijn CM, *et al.* Genetic association of apolipoprotein E with age-related macular degeneration. *Am J Hum Genet.* 1998;63(1):200-206.
15. Thornton J, Edwards R, Mitchell P, *et al.* Smoking and age-related macular degeneration: a review of association. *Eye Lond Engl.* 2005;19(9):935-944.
16. Chong EW-T, Kreis AJ, Wong TY, *et al.* Alcohol Consumption and the Risk of Age-Related Macular Degeneration: A Systematic Review and Meta-Analysis. *Am J Ophthalmol.* 2008; 145(4):707-715.e2.
17. Knudtson MD, Klein R, Klein BEK. Alcohol consumption and the 15-year cumulative incidence of age-related macular degeneration. *Am J Ophthalmol.* 2007;143(6):1026-1029.
18. Peeters A, Magliano DJ, Stevens J, *et al.* Changes in abdominal obesity and age-related macular degeneration: the Atherosclerosis Risk in Communities Study. *Arch Ophthalmol Chic Ill* 1960. 2008;126(11):1554-1560.
19. Chong EW-T, Kreis AJ, Wong TY, *et al.* Dietary omega-3 fatty acid and fish intake in the primary prevention of age-related macular degeneration: a systematic review and meta-analysis. *Arch Ophthalmol Chic Ill* 1960. 2008;126(6):826-833.

20. Seddon JM, Ajani UA, Sperduto RD, et al. Dietary carotenoids, vitamins A, C, and E, and advanced age-related macular degeneration. Eye Disease Case-Control Study Group. *JAMA*. 1994;272(18):1413-1420.
21. Mares-Perlman JA, Brady WE, Klein R, et al. Dietary fat and age-related maculopathy. *Arch Ophthalmol Chic Ill* 1960. 1995;113(6):743-748.
22. Age-Related Eye Disease Study Research Group. A randomized, placebo-controlled, clinical trial of high-dose supplementation with vitamins C and E, beta carotene, and zinc for age-related macular degeneration and vision loss: AREDS report no. 8. *Arch Ophthalmol Chic Ill* 1960. 2001;119(10):1417-1436.
23. Souied EH, Delcourt C, Querques G, et al. Oral docosahexaenoic acid in the prevention of exudative age-related macular degeneration: the Nutritional AMD Treatment 2 study. *Ophthalmology*. 2013;120(8):1619-1631.
24. Merle BM, Richard F, Benlian P, et al. CFH Y402H and ARMS2 A69S Polymorphisms and Oral Supplementation with Docosahexaenoic Acid in Neovascular Age-Related Macular Degeneration Patients: The NAT2 Study. *PLoS One*. 2015;10(7): e0130816.
25. Gass JD. Drusen and disciform macular detachment and degeneration. *Arch Ophthalmol Chic Ill* 1960. 1973;90(3):206-217.
26. Seddon JM, Ajani UA, Mitchell BD. Familial aggregation of age-related maculopathy. *Am J Ophthalmol*. 1997;123(2):199-206.
27. Klaver CC, Wolfs RC, Assink JJ, et al. Genetic risk of age-related maculopathy. Population-based familial aggregation study. *Arch Ophthalmol Chic Ill* 1960. 1998;116(12):1646-1651.
28. Klein BE, Klein R, Lee KE, et al. Risk of incident age-related eye diseases in people with an affected sibling: The Beaver Dam Eye Study. *Am J Epidemiol*. 2001;154(3):207-211.
29. Klein ML, Mauldin WM, Stoumbos VD. Heredity and Age-Related Macular Degeneration. Observations in Monozygotic Twins. *Arch Ophthalmol Chic Ill* 1960. 1994;112(7):932-937.
30. Meyers SM. A twin study on age-related macular degeneration. *Trans Am Ophthalmol Soc*. 1994;92:775-843.
31. Grizzard SW, Arnett D, Haag SL. Twin study of age-related macular degeneration. *Ophthalmic Epidemiol*. 2003;10(5):315-322.
32. Fritsche LG, Chen W, Schu M, et al. Seven new loci associated with age-related macular degeneration. *Nat Genet*. 2013;45(4):433-439, 439-2.
33. Seddon JM, Cote J, Page WF, et al. The US twin study of age-related macular degeneration: relative roles of genetic and environmental influences. *Arch Ophthalmol Chic Ill* 1960. 2005;123(3):321-327.
34. Klein ML, Schultz DW, Edwards A, et al. Age-related macular degeneration. Clinical features in a large family and linkage to chromosome 1q. *Arch Ophthalmol Chic Ill* 1960. 1998;116(8):1082-1088.
35. Maller J, George S, Purcell S, et al. Common variation in three genes, including a noncoding variant in CFH, strongly influences risk of age-related macular degeneration. *Nat Genet*. 2006;38(9): 1055-1059.
36. Souied EH, Benlian P, Amouyel P, et al. The epsilon4 allele of the apolipoprotein E gene as a potential protective factor for exudative age-related macular degeneration. *Am J Ophthalmol*. 1998;125(3): 353-359.
37. Souied EH, Ducroq D, Rozet JM, et al. ABCR gene analysis in familial exudative age-related macular degeneration. *Invest Ophthalmol Vis Sci*. 2000;41(1): 244-247.
38. Allikmets R, Seddon JM, Bernstein PS, et al. Evaluation of the Best disease gene in patients with age-related macular degeneration and other maculopathies. *Hum Genet*. 1999;104(6):449-453.
39. Baird PN, Richardson A, Islam A, et al. Analysis of the RDS/peripherin gene in age-related macular degeneration. *Clin Experiment Ophthalmol*. 2007;35(2): 194-195.
40. Fritsche LG, Igl W, Bailey JNC, et al. A large genome-wide association study of age-related macular degeneration highlights contributions of rare and common variants. *Nat Genet*. 2016;48(2):134-143.
41. Gorin MB. Genetic insights into age-related macular degeneration: controversies addressing risk, causality, and therapeutics. *Mol Aspects Med*. 2012;33(4): 467-486.
42. Hughes AE, Orr N, Esfandiary H, Diaz-Torres M, et al. A common CFH haplotype, with deletion of CFHR1 and CFHR3, is associated with lower risk of age-related macular degeneration. *Nat Genet*. 2006;38(10):1173-1177.
43. Raychaudhuri S, Ripke S, Li M, et al. Associations of CFHR1-CFHR3 deletion and a CFH SNP to age-related macular degeneration are not independent. *Nat Genet*. 2010;42(7):553-555-556.
44. Spencer KL, Hauser MA, Olson LM, et al. Deletion of CFHR3 and CFHR1 genes in age-related macular degeneration. *Hum Mol Genet*. 2008;17(7): 971-977.
45. Kubista KE, Tosakulwong N, Wu Y, et al. Copy number variation in the complement factor H-related genes and age-related macular degeneration. *Mol Vis*. 2011;17:2080-2092.
46. Schmid-Kubista KE, Tosakulwong N, Wu Y, et al. Contribution of copy number variation in the regulation of complement activation locus to development of age-related macular degeneration. *Invest Ophthalmol Vis Sci*. 2009;50(11): 5070-5079.
47. Kuttly RK, Nagineni CN, Samuel W, et al. Differential regulation of microRNA-146a and microRNA-146b-5p in human retinal pigment epithelial cells by interleukin-1 β , tumor necrosis factor- α , and interferon- γ . *Mol Vis*. 2013;19:737-750.
48. Suuronen T, Nuutinen T, Ryhänen T, et al. Epigenetic regulation of clusterin/apolipoprotein J expression in retinal pigment epithelial cells. *Biochem Biophys Res Commun*. 2007;357(2):397-401.
49. Seddon JM, Francis PJ, George S, et al. Association of CFH Y402H and LOC387715 A69S with progression of age-related macular degeneration. *JAMA*. 2007;297(16):1793-1800.
50. Leveziel N, Puche N, Richard F, et al. Genotypic influences on severity of exudative age-related macular degeneration. *Invest Ophthalmol Vis Sci*. 2010;51(5):2620-2625.
51. Schick T, Altay L, Viehweger E, et al. Genetics of Unilateral and Bilateral Age-Related Macular Degeneration Severity Stages. *PLoS One*. 2016;11(6):e0156778.doi:10.1371/journal.pone.0156778.
52. Mouallem-Bézière A, Blanco Garavito R, Richard F et al. Genetics of Genetics of large pigment epithelial detachments in neovascular age related macular degeneration. *Retina* 2019
53. Lazzeri S, Figus M, Orlandi P, et al. VEGF-A polymorphisms predict short-term functional response to intravitreal ranibizumab in exudative age-related macular degeneration. *Pharmacogenomics*. 2013;14(6):623-630.
54. McKibbin M, Ali M, Bansal S, et al. CFH, VEGF and HTRA1 promoter genotype may influence the response to intravitreal ranibizumab therapy for neovascular age-related macular degeneration. *Br J Ophthalmol*. 2012;9(2):208-212.
55. Abedi F, Wickremasinghe S, Richardson AJ, et al. Variants in the VEGFA gene and treatment outcome after anti-VEGF treatment for neovascular age-related macular degeneration. *Ophthalmology*. 2013;120(1):115-121.
56. Nakata I, Yamashiro K, Nakanishi H, et al. VEGF gene polymorphism and response to intravitreal bevacizumab and triple therapy in age-related macular degeneration. *Jpn J Ophthalmol*. 2011;55(5):435-443.
57. Chang W, Noh DH, Sagong M, Kim IT. Pharmacogenetic association with early response to intravitreal ranibizumab for age-related macular degeneration in a Korean population. *Mol Vis*. 2013;19:702-709.
58. Menghini M, Kloeckner-Gruissem B, Fleischhauer J, et al. Impact of loading phase, initial response and CFH genotype on the long-term outcome of treatment for neovascular age-related macular degeneration. *PLoS One*. 2012;7(7):e42014.
59. Francis PJ. The influence of genetics on response to treatment with ranibizumab (Lucentis) for age-related macular degeneration: the Lucentis Genotype Study (an American Ophthalmological Society thesis). *Trans Am Ophthalmol Soc*. 2011;109:115-156.
60. Park UC, Shin JY, Kim SJ, et al. Genetic factors associated with response to intravitreal ranibizumab in Korean patients with neovascular age-related macular degeneration. *Retina Phila Pa*. 2014;34(2):288-297.
61. Hagstrom SA, Ying G, Maguire MG, et al. VEGFR2 Gene Polymorphisms and Response to Anti-Vascular Endothelial Growth Factor Therapy in Age-Related Macular Degeneration. *Ophthalmology*. 2015;122(8):1563-1568.
62. Hagstrom SA, Ying G-S, Pauer GJT, et al. Pharmacogenetics for genes associated with age-related macular degeneration in the Comparison of AMD Treatments Trials (CATT). *Ophthalmology*. 2013;120(3):593-599.
63. Seddon JM, Silver RE, Kwong M, Rosner B. Risk Prediction for Progression of Macular Degeneration 10 Common and Rare Genetic Variants, Demographic, Environmental, and Macular Covariates. *Invest Ophthalmol Vis Sci*. 2015;56(4):2192-2202.



Imagerie multimodale de la DMLA

Imagerie multimodale de la DMLA

PARTIE 1 : Imagerie non invasive

Setha Vo Kim, Francesca Amoroso

1. Rétinophotos

1) Rétinographes classiques

a) Rétinophotos couleur

Les rétinographes classiques permettent l'acquisition instantanée de clichés du fond d'œil en haute résolution. Le champ analysé est de 45°, avec un possible zoom numérique sur la macula ou la papille (clichés 30°). Les nouveaux appareils ne nécessitent plus systématiquement une dilatation pupillaire au préalable.

Les photographies couleurs du fond d'œil sont obtenues à l'aide d'une caméra du fond d'œil en lumière blanche. Divers filtres monochromatiques peuvent être utilisés, afin de permettre une analyse orientée des structures du fond d'œil.

Cet examen se présente comme un complément à l'analyse du fond d'œil dilaté (Figure 1), et est un outil performant de dépistage et de diagnostic, notamment associé à la télétransmission des données numérisées. Il permet également un suivi évolutif objectif des pathologies rétiniennes. Son efficacité dans le dépistage et le suivi de la DMLA a été démontrée dans la littérature^{1,2} (Figures 2, 3 et 4).

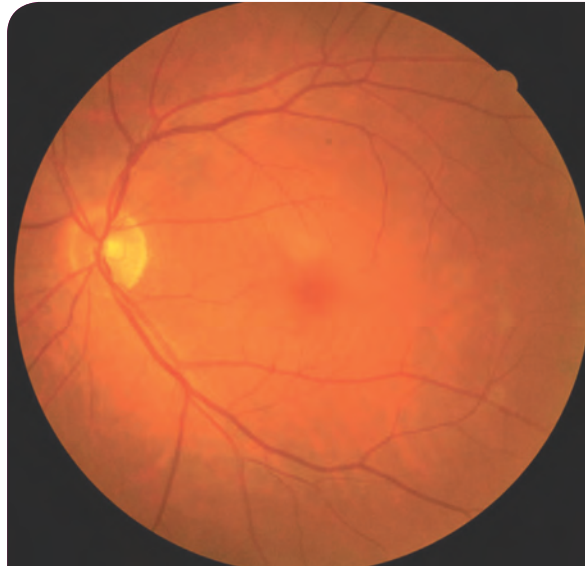

Fig. 1 : Rétinophoto couleur 45° centrée sur le pôle postérieur d'un sujet sain.

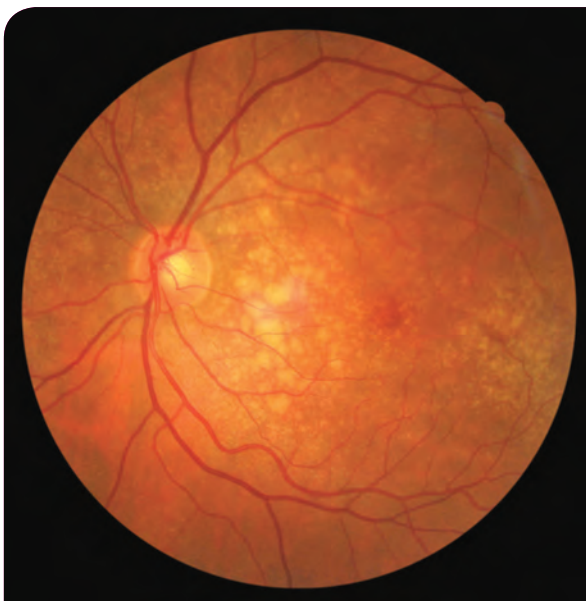

Fig. 2 : Drusen séreux du pôle postérieur.

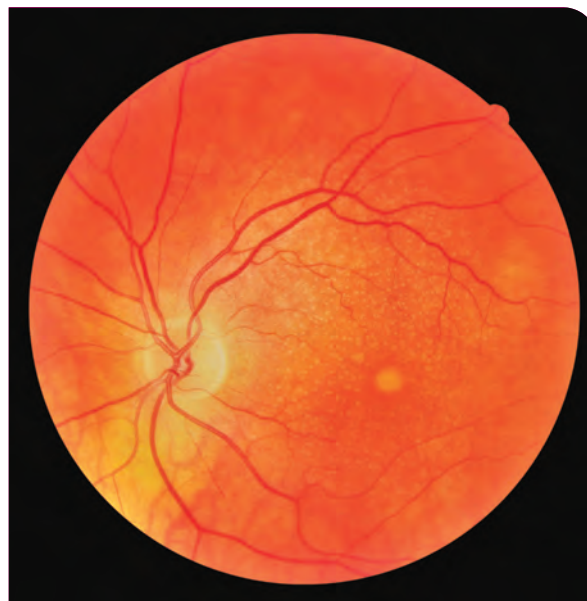

Fig. 3 : Dystrophie pseudovitelliforme : dépôt de matériel rétrofovéolaire associé à des drusen fins.

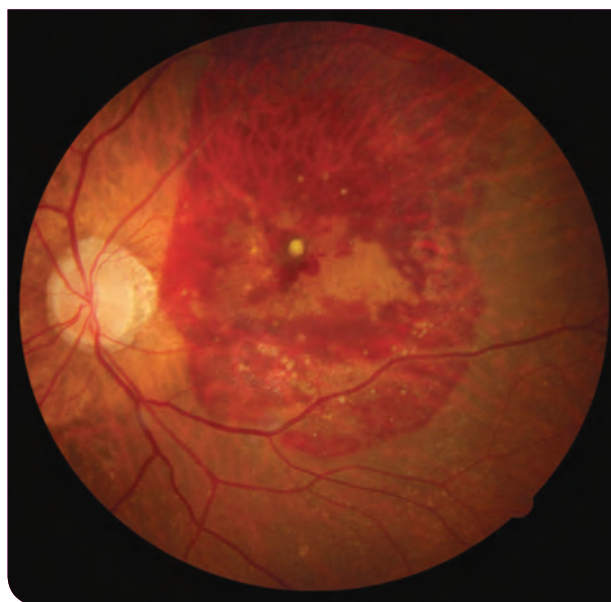


Fig. 4 : Hémorragie sous-rétinienne dans une DMLA compliquée de néovaisseaux de Type 2, avec des drusen adjacents.

b) Clichés en infrarouge

Ces clichés obtenus avec une LED infrarouge mettent en relief les plis d'une membrane épirétinienne (Figure 5) ou les structures liquidiennes comme un décollement séreux rétinien sous la forme d'une tache sombre (Figure 6). Les différents phénotypes observés dans la DMLA ont été décrits dans la littérature³.

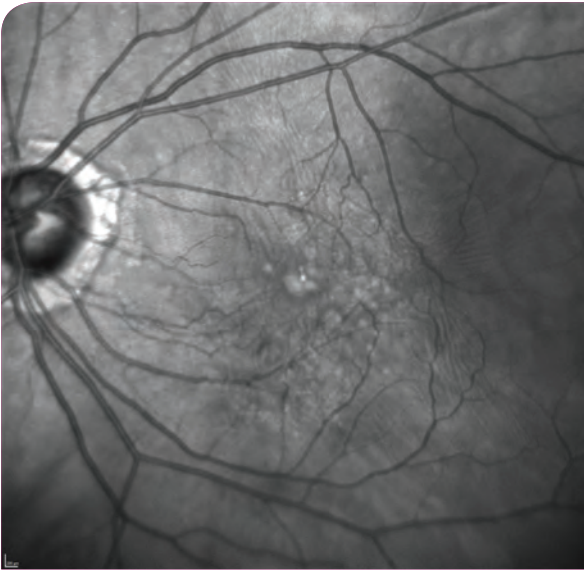


Fig. 5 : Plis d'une membrane épirétinienne en cliché infrarouge.

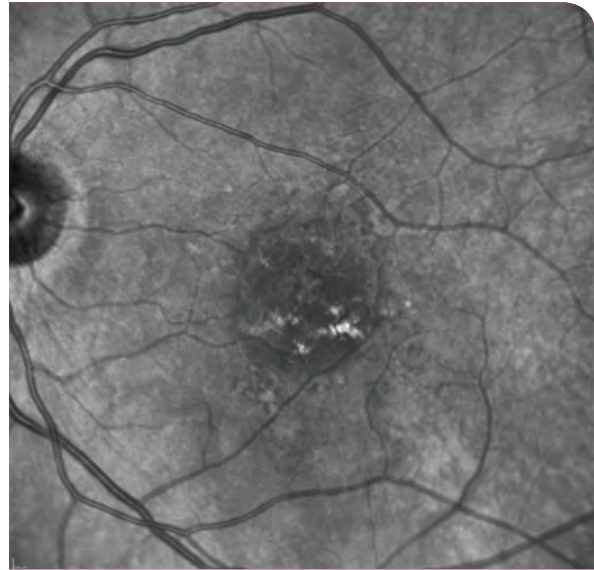


Fig. 6 : Décollement de l'épithélium pigmentaire en cliché infrarouge.

c) Clichés vert ou anérythre

Le filtre vert centré à 570 nm souligne les structures de couleur rouge, telles que les structures vasculaires ou les hémorragies (Figures 7), et est donc adapté à l'analyse des structures vasculaires du fond d'œil.

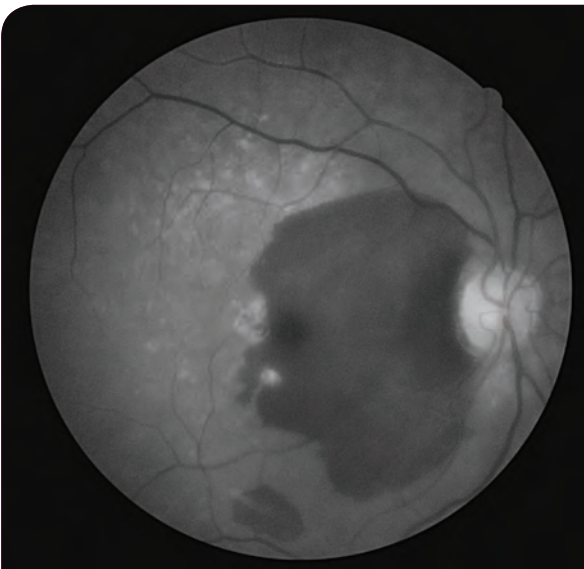


Fig. 7(A) : Hémorragie sous-rétinienne dans le cadre d'une DMLA compliquée de néovaisseaux de Type 2, en cliché vert.

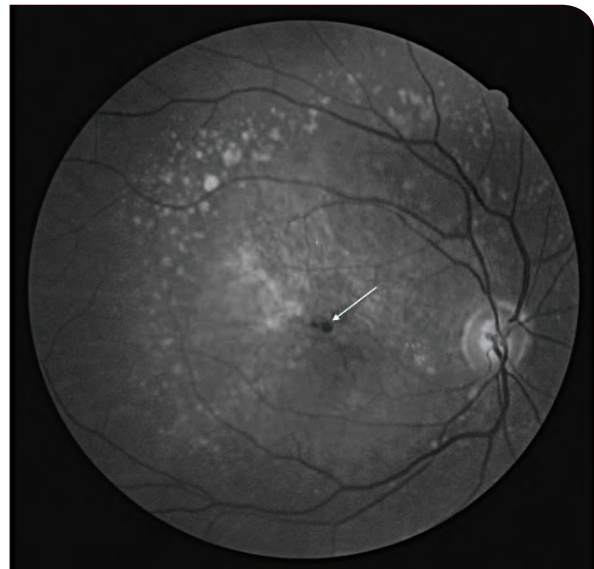


Fig. 7(B) : Hémorragie intra-rétinienne discrète évocatrice d'anastomose chorio-rétinienne révélée par le cliché vert, associée à des drusen du pôle postérieur.

d) Clichés bleu

Le filtre bleu centré à 500 nm met en évidence les structures de couleur jaune, tel que le pigment xanthophylle de la macula, et les structures réfringentes telles que les fibres optiques ou une membrane épirétinienne. Ces clichés peuvent révéler certains types de drusen (drusen « bleus » ou pseudo-drusen réticulés, décrits la première fois par l'équipe de Créteil⁴ et associés à un risque de DMLA avancée⁵), ou encore faciliter le diagnostic d'un dépôt de matériel vitelliforme (Figures 8). Ils sont mis en défaut par une cataracte importante.

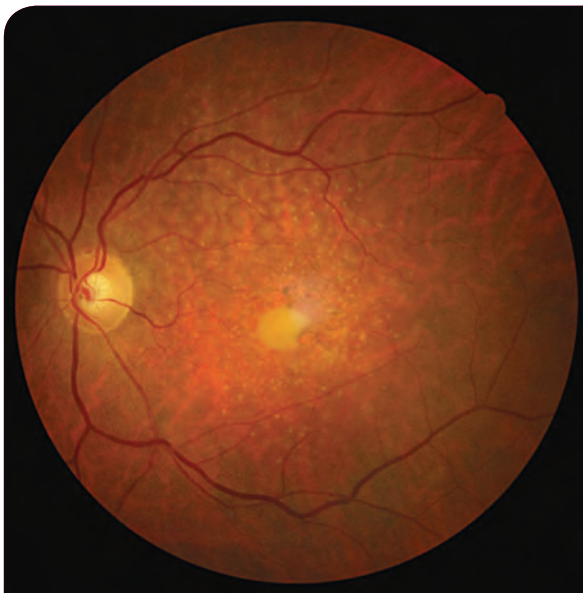

Fig. 8(A) : Rétinophoto d'une dystrophie pseudovitelliforme associée à des pseudo-drusen réticulés. Les pseudo-drusen réticulés mis en évidence avec le cliché bleu.

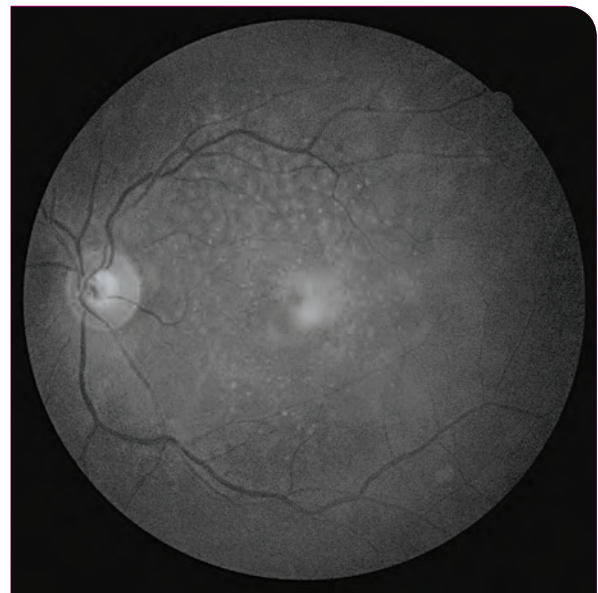

Fig. 8(B) : On note la disparition du matériel pseudovitelliforme en lumière bleue.

e) Clichés rouge

Le filtre rouge centré à 645 nm met en avant les modifications pigmentaires qui apparaissent sous la forme de zones plus sombres (Figures 9), et permet l'analyse de lésions situées en-dessous de l'épithélium pigmentaire, au niveau de la choroïde.

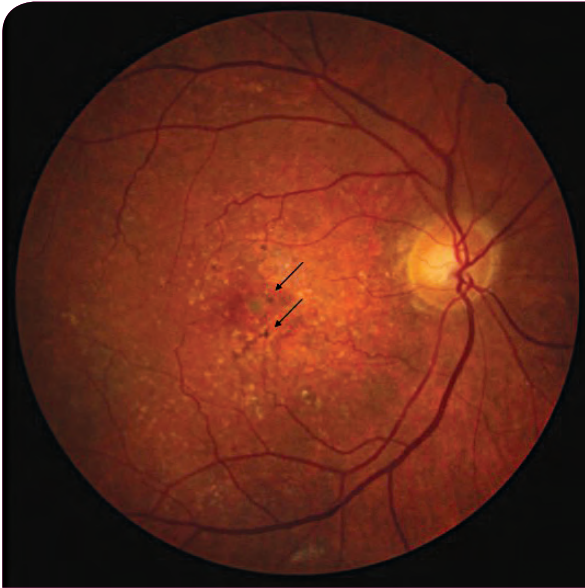

Fig. 9(A) : Altérations de l'épithélium pigmentaire visibles sur la rétino-photo.

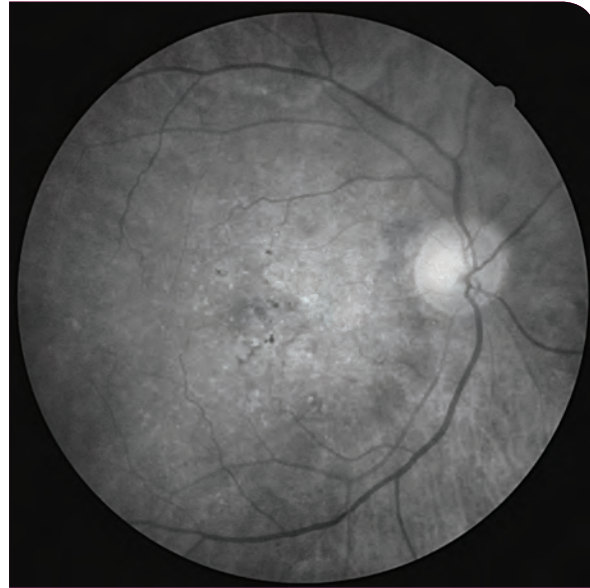


Fig. 9(B) : Ces altérations sont mises en évidence sur ce cliché rouge.

2) Rétinographe confocal cSLO (confocal Scanning Laser Ophthalmoscopy)

À la différence des rétinographes conventionnels, l'interposition d'un filtre confocal permet d'éviter que les rayons réfléchis provenant d'autres structures oculaires que du pôle postérieur atteignent le capteur, permettant une image nette et fidèle malgré la présence de troubles de la transparence des milieux. Les images peuvent être générées par un couplage de sources laser monochromatiques (laser rouge, vert et bleu) comme les images Multicolor du Spectralis® (Heidelberg, Allemagne) en « fausses couleurs » (Figures 10 et 11), ou par une lumière blanche avec l'Eidon® (Centrevue SpA, Padova, Italie).

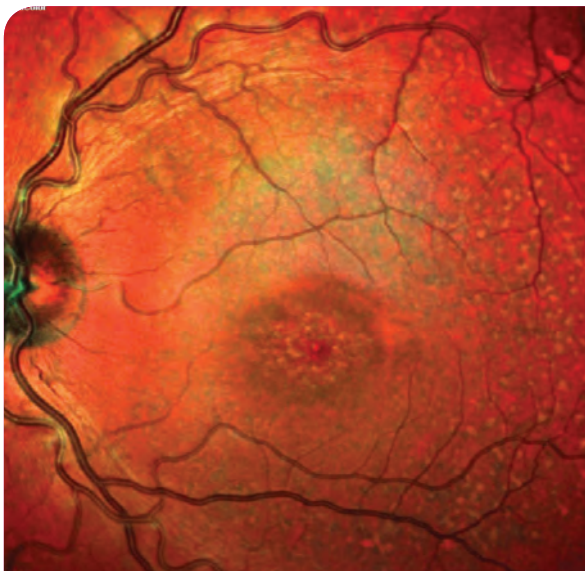

Fig. 10 : Druses du pôle postérieur, mode Multicolor®.

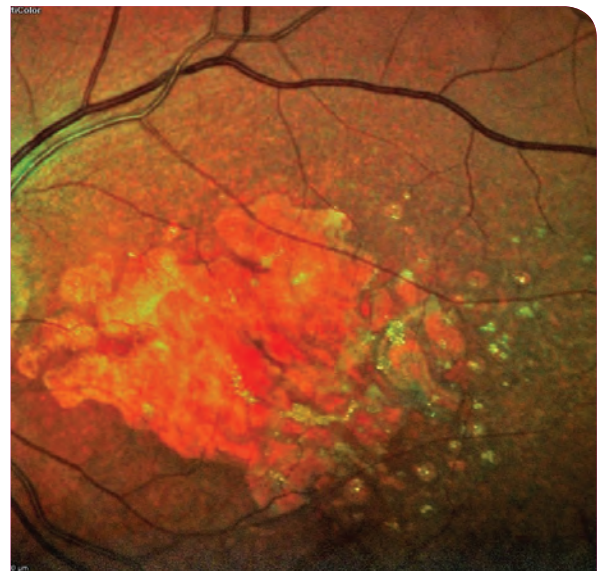


Fig. 11 : Atrophie géographique du pôle postérieur, mode Multicolor® : les vaisseaux choroidiens sont visualisables.

2. Clichés en autofluorescence

Les clichés en autofluorescence reposent sur le contraste généré par l'excitation naturelle via une longueur d'onde spécifique d'un fluorophore naturellement présent dans la rétine, le composé A2-E contenu dans la lipofuscine issue de la dégradation des articles externes des photorécepteurs. Ces clichés permettent d'étudier la distribution du pigment, reflet de la fonction de l'épithélium pigmentaire rétinien.

L'accumulation de lipofuscine et de l'A2-E, observée au cours de la DMLA⁶, entraîne une dysfonction de l'épithélium pigmentaire⁷. Les clichés peuvent être obtenus à l'aide d'un rétinographe conventionnel ou avec un ophtalmoscope à balayage laser (sLO)⁸.

Chez le sujet sain, on observe une coloration homogène traduisant une répartition homogène de lipofuscine, avec un effet masque au niveau fovéolaire par le pigment xanthophylle (Figure 12).

En cas d'atrophie rétinienne, la disparition de l'épithélium pigmentaire se traduit par une zone sombre exempte de pigment. En cas d'évolutivité, on observe un contour hyper-autofluorescent correspondant à l'accumulation de l'A2-E, traduisant la souffrance de l'épithélium pigmentaire faisant présager une extension future de l'atrophie⁹ (Figure 13).

Une accumulation de lipofuscine est observée dans la dystrophie pseudovitelliforme ou dans la pattern dystrophy (Figure 14), toutes deux caractérisées par l'accumulation de matériel au pôle postérieur.

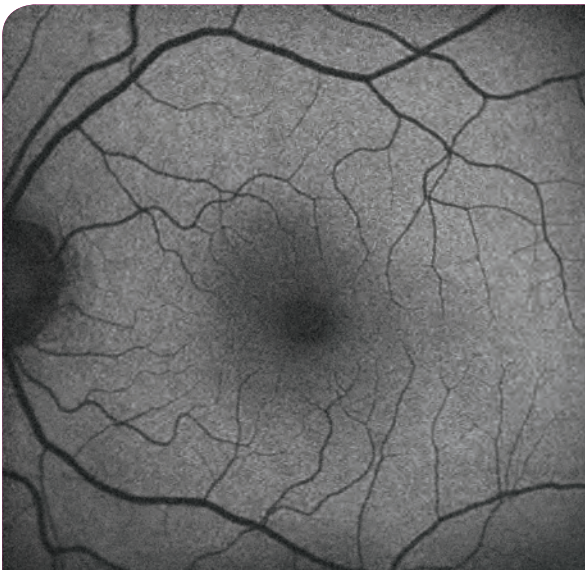


Fig. 12 : Cliché en autofluorescence du pôle postérieur d'un sujet sain.

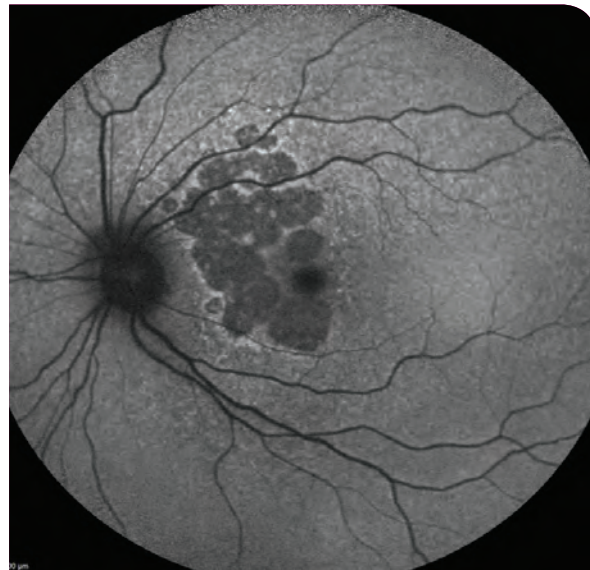

Fig. 13 : Cliché en autofluorescence d'une atrophie géographique évolutive (DMLA sèche) : bordure hyper-autofluorescente de l'atrophie traduisant la souffrance de l'épithélium pigmentaire adjacent à l'atrophie.

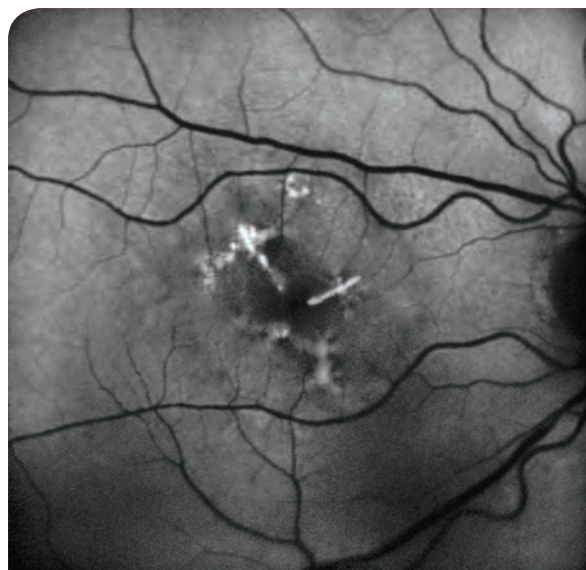

Fig. 14 : Cliché en autofluorescence d'une pattern dystrophy.

3. Tomographie en cohérence optique rétinienne (OCT)

Cet examen a fait son apparition dans le domaine de l'exploration rétinienne à la fin des années 90¹⁰⁻¹² et s'est rapidement diffusé. Il repose sur l'émission d'un faisceau lumineux proche de l'infrarouge (840 nm) vers un miroir semi-réfléchissant orienté à 45°, séparant le faisceau en deux parties : l'une se projette sur une surface de référence, alors que l'autre se dirige vers la structure à étudier. Les deux faisceaux réfléchis sont redirigés vers la fente du spectroscope où ils sont analysés.

1) OCT Time-Domain (OCT-TD)¹³

À la fin des années 90, les premiers appareils reposaient sur l'analyse des temps de trajet entre les faisceaux émis et réfléchis à l'aide d'un miroir de référence mobile. La vitesse d'acquisition était de 400 A-scan par seconde, avec une résolution de 10-15 µm.

2) OCT Spectral-Domain (OCT-SD)

Depuis 2007, les appareils OCT reposent sur l'analyse des fréquences des rayons réfractés à l'aide de la transformée de Fourier, permettant une amélioration de la vitesse d'acquisition (jusqu'à 85 000 A-scan par seconde) et de la définition des images. Sa résolution axiale est de l'ordre de 3-5 µm et la résolution longitudinale de 15-20 µm, permettant une résolution quasi-histologique des couches rétinienne (Figure 15). La DMLA peut être caractérisée par un ou plusieurs soulèvements de l'Épithélium Pigmentaire Rétinien (EPR) (Figure 16), l'apparition de signes exsudatifs intra ou sous-rétiens¹⁴ (Figure 17) et/ou des zones d'atrophie rétinienne¹⁵ (Figure 18). D'un point de vue qualitatif, les zones pathologiques traitées peuvent être analysées et comparées au cours du temps avec précision grâce au système d'Eye-Tracking. Les mesures quantitatives des modifications maculaires sont possibles : un calcul en surface ou en volume des drusen¹⁶ ou d'une membrane néo-vasculaire est possible, permettant un suivi plus précis.

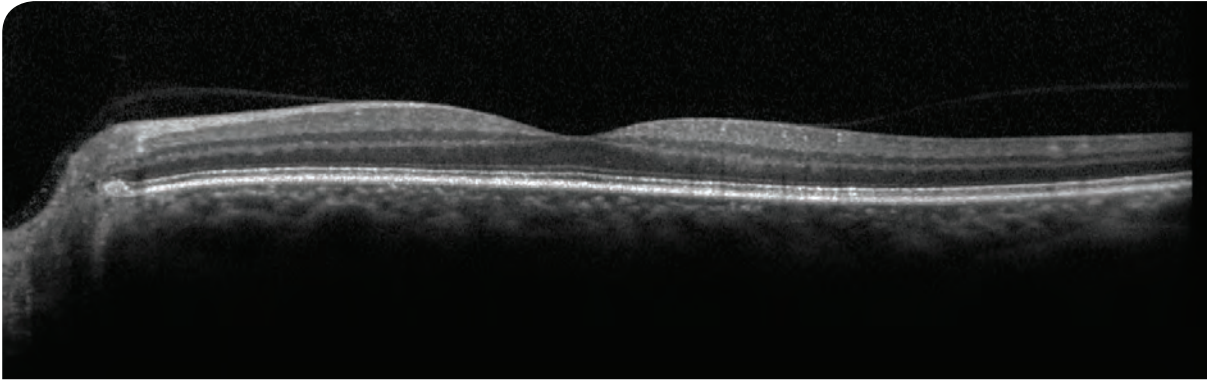


Fig. 15 : Coupe OCT SD chez un sujet sain.

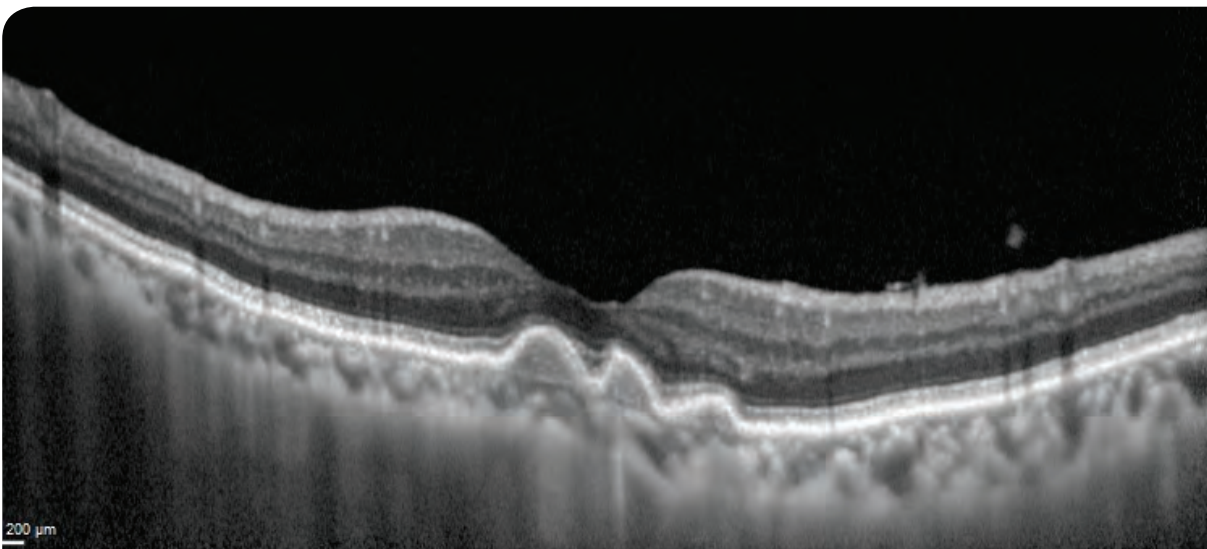


Fig. 16 : DEP drusénoïde non compliqué dans le cadre d'une MLA.

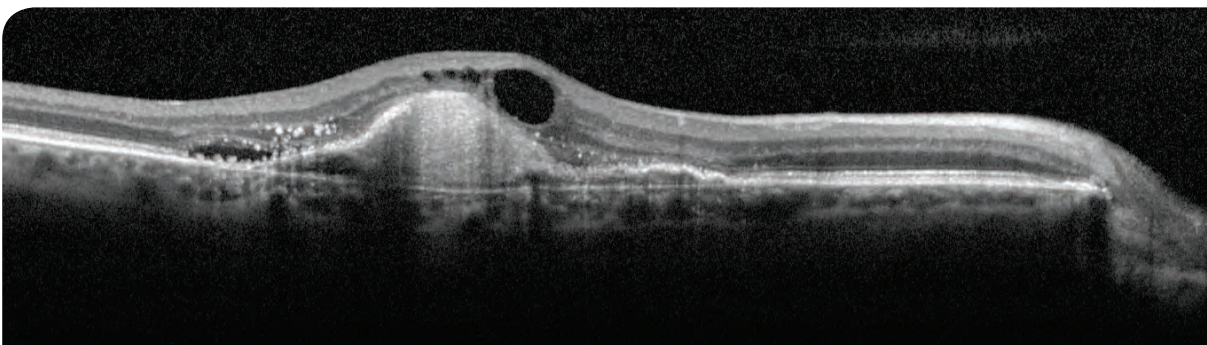


Fig. 17 : DMLA exsudative avec néovaisseau de Type 1.

3) Le mode EDI (Enhanced Depth Imaging)

Il permet une analyse plus précise de l'étage choroïdien¹⁷.

On observe une faible épaisseur choroïdienne à un âge avancé, chez les myopes ou en cas de DMLA, et une épaisseur choroïdienne plus élevée chez un sujet jeune, emmétrope ou dans les pathologies du spectre de la pachychoroïde, telle que la vasculopathie polypôïdale (Figures 18 et 19).

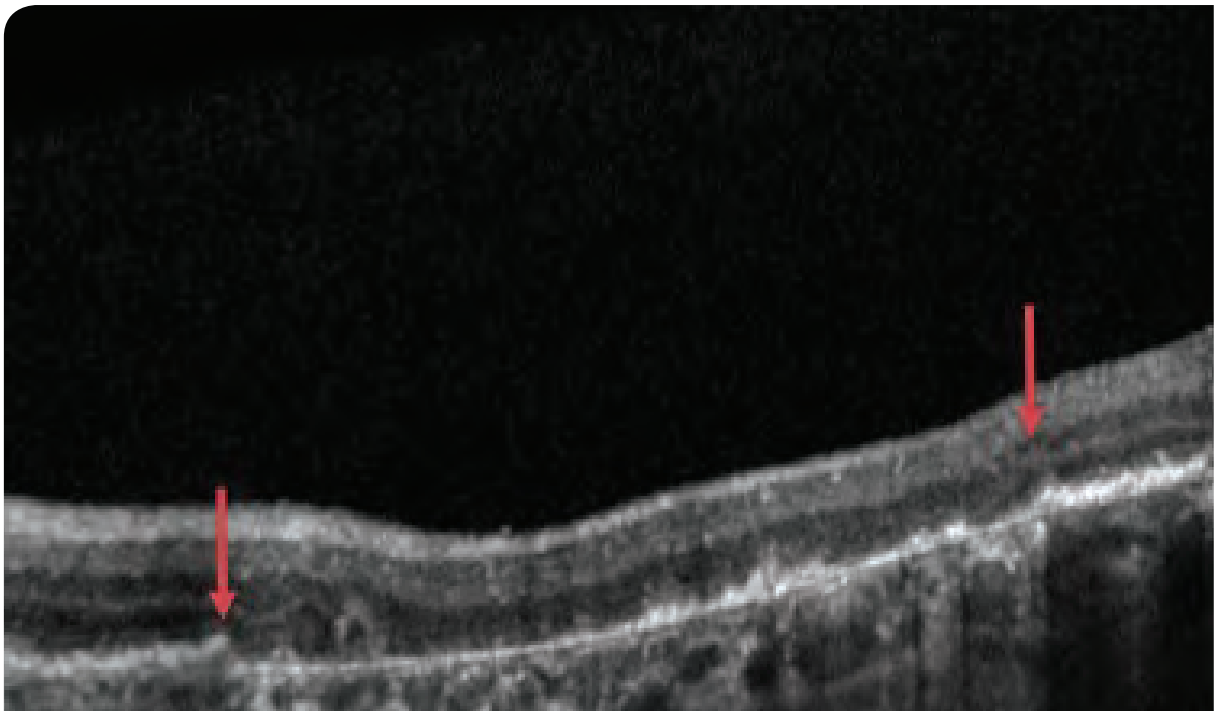


Fig. 18 : DMLA sèche. Atrophie de l'EPR et des couches externes (zone entre les flèches), avec hyper-réflexivité choroïdienne par effet fenêtre.

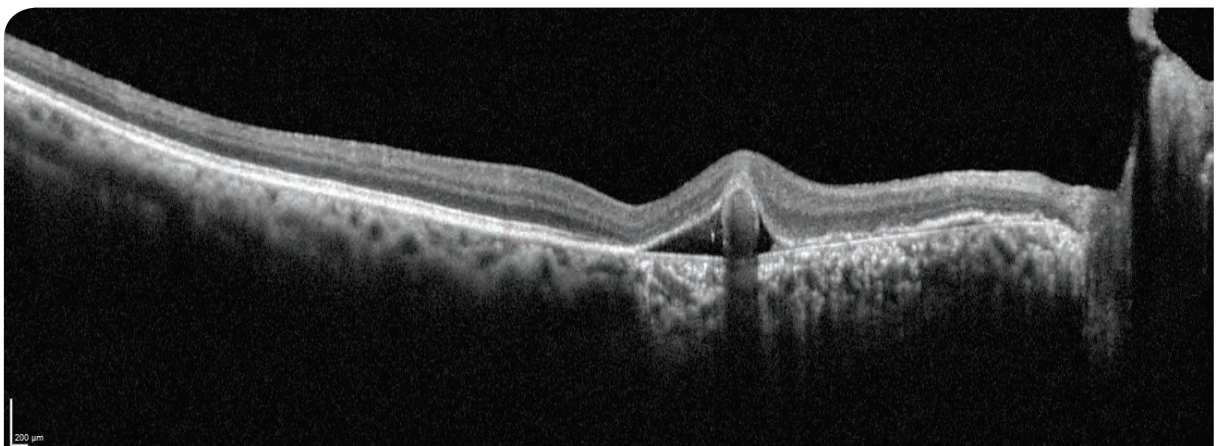


Fig. 19 : Polype associé à une pachychoroïde de localisation inter-papillo-maculaire.

Références

1. Age-Related Eye Disease Study Research Group. The Age-Related Eye Disease Study System for Classifying Age-Related Macular Degeneration from Stereoscopic Color Fundus Photographs: The Age-Related Eye Disease Study Report Number 6. *American Journal of Ophthalmology*.2001;132(5):668-81.
2. A Pirbhai, T Sheidow, et P Hooper. Prospective Evaluation of Digital Non-Stereo Color Fundus Photography as a Screening Tool in Age-Related Macular Degeneration. *American Journal of Ophthalmology*.2005.139(3):455-61.
3. A Ly, L Nivison-Smith, N Assaad, et M Kalloniatis. Infrared reflectance imaging in age-related macular degeneration. *Ophthalmic & Physiological Optics*. 2016;36(3):303-16.
4. Mimoun, G., G. Soubrane, et G. Coscas. [Macular drusen]. *Journal Francais D'ophtalmologie*. 1990;13(10):511-30.
5. NM Pumariega, R. T Smith, MA Sohrab, et al. A PROSPECTIVE STUDY OF RETICULAR MACULAR DISEASE. *Ophthalmology*.2011(8):1619-1625.
6. RF Spaide. Fundus Autofluorescence and Age-Related Macular Degeneration. *Ophthalmology*. 2003;110(2):392-99.
7. F Schütt, S Davies, J Kopitz, et al. Photodamage to Human RPE Cells by A2-E, a Retinoid Component of Lipofuscin. *Investigative Ophthalmology & Visual Science*.2000;41(8):2303-8.
8. S Schmitz-Valckenberg, M Fleckenstein, AP Göbel, et al. Evaluation of Autofluorescence Imaging with the Scanning Laser Ophthalmoscope and the Fundus Camera in Age-Related Geographic Atrophy. *American Journal of Ophthalmology*.2008;146(2):183-92.
9. FG Holz, A Bindewald-Wittich, M Fleckenstein, et al. et FAM-Study Group. Progression of Geographic Atrophy and Impact of Fundus Autofluorescence Patterns in Age-Related Macular Degeneration. *American Journal of Ophthalmology* 2007;143(3):463-72.
10. MR Hee, JA Izatt, EA Swanson, et al. Optical Coherence Tomography of the Human Retina. *Archives of Ophthalmology*.1995;113(3):325-32
11. CA Puliafito, MR Hee, CP Lin, et al. Imaging of Macular Diseases with Optical Coherence Tomography. *Ophthalmology*.1995;102(2):217-29.
12. Hee, M. R., C. R. Baumal, C. A. Puliafito, J. S. Duker, E. Reichel, J. R. Wilkins, J. G. Coker, J. S. Schuman, E. A. Swanson, et J. G. Fujimoto. Optical Coherence Tomography of Age-Related Macular Degeneration and Choroidal Neovascularization. *Ophthalmology*. 1996;103(8): 1260-70.
13. D Huang, EA Swanson, CP Lin, J., et al. Optical Coherence Tomography. *Science*.1991;254(5035): 1178-81.
14. MM Castillo, G. Mowatt, N. Lois, et al. Optical Coherence Tomography for the Diagnosis of Neovascular Age-Related Macular Degeneration: A Systematic Review. *Eye*.2014;28(12):1399-1406.
15. K Sleiman, M Veerappan, KP. Winter, et al. Age-Related Eye Disease Study 2 Ancillary Spectral Domain Optical Coherence Tomography Study Group. Optical Coherence Tomography Predictors of Risk for Progression to Non-Neovascular Atrophic Age-Related Macular Degeneration. *Ophthalmology*. 2017;124(12): 1764-77.
16. G Gregori, F Wang, PJ Rosenfeld, Z Yehoshua, et al. Spectral Domain Optical Coherence Tomography Imaging of Drusen in Non-Exudative Age-Related Macular Degeneration. *Ophthalmology*.2011; 118(7): 1373-79.
17. RF Spaide, H Koizumi, MC Pozzoni. Enhanced Depth Imaging Spectral-Domain Optical Coherence Tomography. *American Journal of Ophthalmology*. 2008 146(4): 496-500.

Imagerie multimodale de la DMLA

PARTIE 2 : Optical Coherence Tomography Angiography (OCTA)

Alexandra Miere, Roxane Bunod, Eric Souied

1. Principe

L'OCTA est une nouvelle technique d'imagerie rétinienne, permettant de visualiser la micro-vascularisation rétinienne et choroïdienne à l'aide d'une acquisition séquentielle de B-scan sur une même coupe de la rétine, afin de détecter le contraste de mouvement¹. Contrairement aux objets en mouvement, les objets stationnaires ne produisent pas de changement d'une image à l'autre et sont donc interprétés comme n'ayant pas de flux. A l'opposé, la circulation sanguine dans les vaisseaux de la microcirculation rétinienne génère des fluctuations de réflectivité d'une image à l'autre, ce qui sera interprété comme du flux. Une analyse d'une zone de la rétine est possible, en répétant cette analyse sur plusieurs coupes adjacentes. Un algorithme de décorrélation de l'amplitude du signal (SSADA : split-spectrum amplitude decorrelation angiography) calcule la différence de réflectivité entre plusieurs acquisitions séquentielles d'une même section de la rétine².

2. Images générées

La visualisation des données OCTA se fait, grâce à une segmentation des coupes B-scan, à partir des différentes couches rétinienne. Les couches rétinienne comprises entre 2 lignes de segmentation seront ensuite projetées pour une visualisation en face¹. Sur la majorité des appareils OCTA disponibles, plusieurs segmentations automatiques (Figures 1 et 2) sont proposées :

- plexus capillaire superficiel
- plexus capillaire intermédiaire
- plexus capillaire profond
- rétine externe
- choriocapillaire
- segmentations « customisables » (ou personnalisées)

Le B-scan structurel est acquis simultanément, permettant de vérifier en temps réel la localisation exacte et la profondeur des structures. La Figure 3 propose un exemple d'imagerie multimodale de néovaisseaux choroïdiens compliquant une dystrophie pseudovitelliforme et leur visualisation en OCTA.

En plus de l'analyse qualitative basée sur le B-scan structurel et les projections en face, des marqueurs quantitatifs pour la pathologie (néo)vasculaire ont été développés, tels que la cartographie de la densité vasculaire, l'aire de la zone fovéale avasculaire, l'aire des zones de non-perfusion et l'aire néovasculaire.

Plusieurs instruments d'OCTA sont disponibles actuellement, utilisant différents algorithmes et longueurs d'onde. Les OCTA en swept source ont eue une longueur d'onde de 1050 nm, supérieure à celle des OCTA en spectral domain (840 nm). Par conséquent, les instruments utilisant la technologie swept source permettent une meilleure pénétration à travers la choroïde par rapport aux instruments spectral domain³.

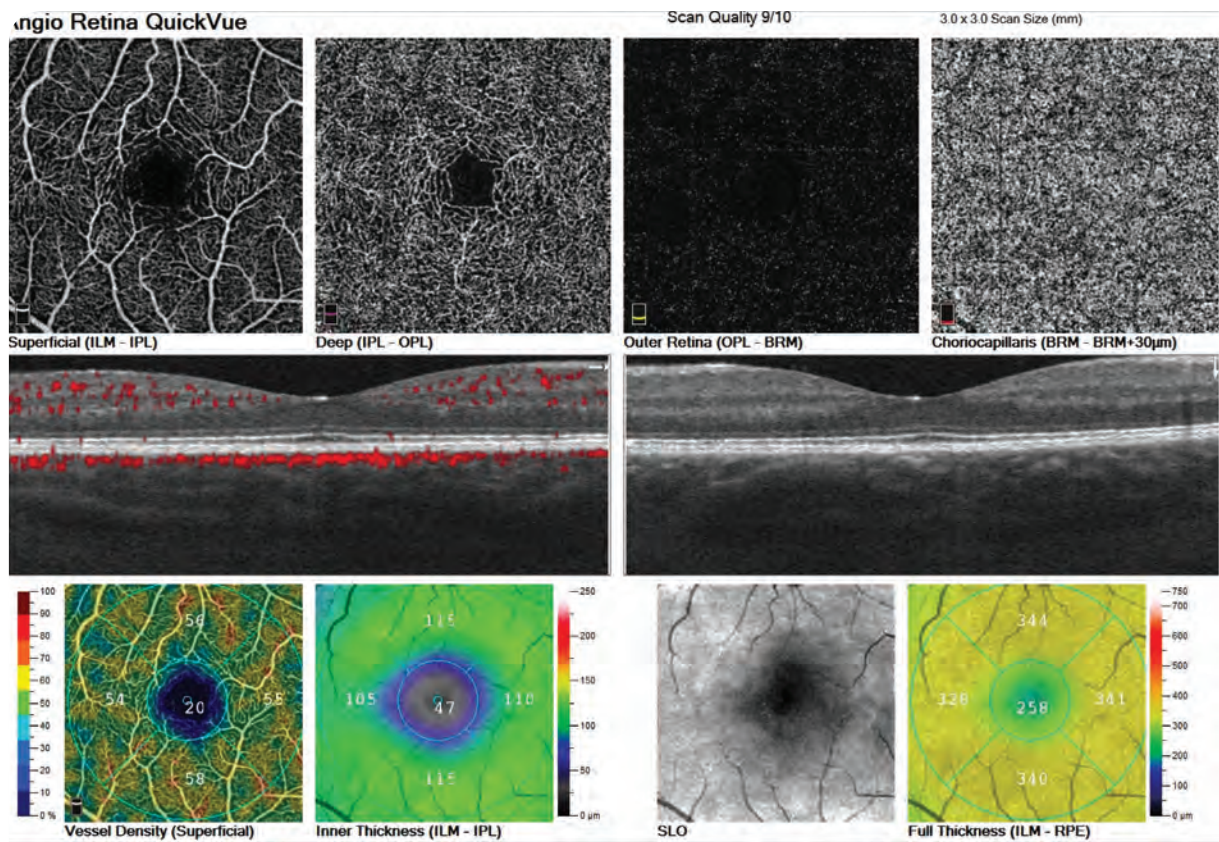


Fig. 1 : Segmentations automatiques disponibles sur l'AngioVue (Optovue).

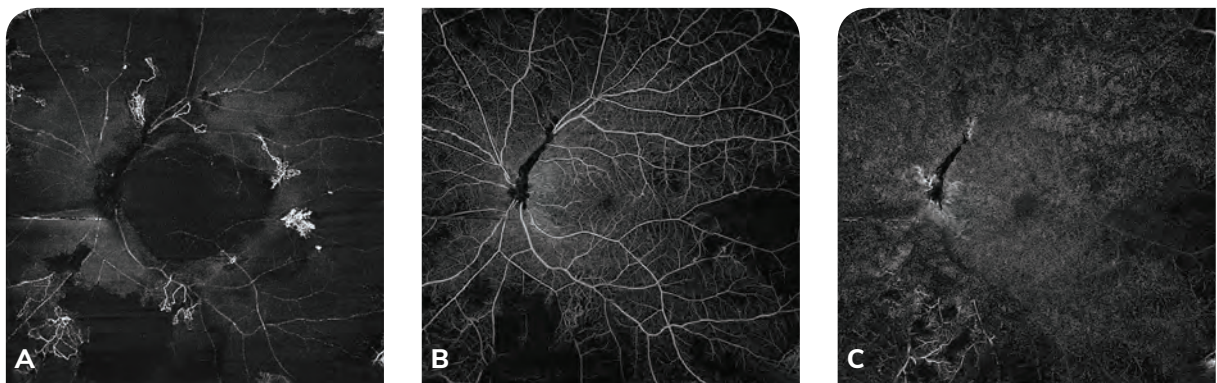


Fig. 2 : Montage grand champ OCTA (PlexElite, Zeiss) chez un patient présentant une rétinopathie diabétique proliférante. (A) : Segmentation de l'interface vitréo-rétinienne. On remarque la présence de multiples néovaisseaux pré-rétiniens. (B) : Segmentation du plexus capillaire superficiel. On note la présence des zones d'ischémie. (C) : Segmentation du plexus capillaire profond.

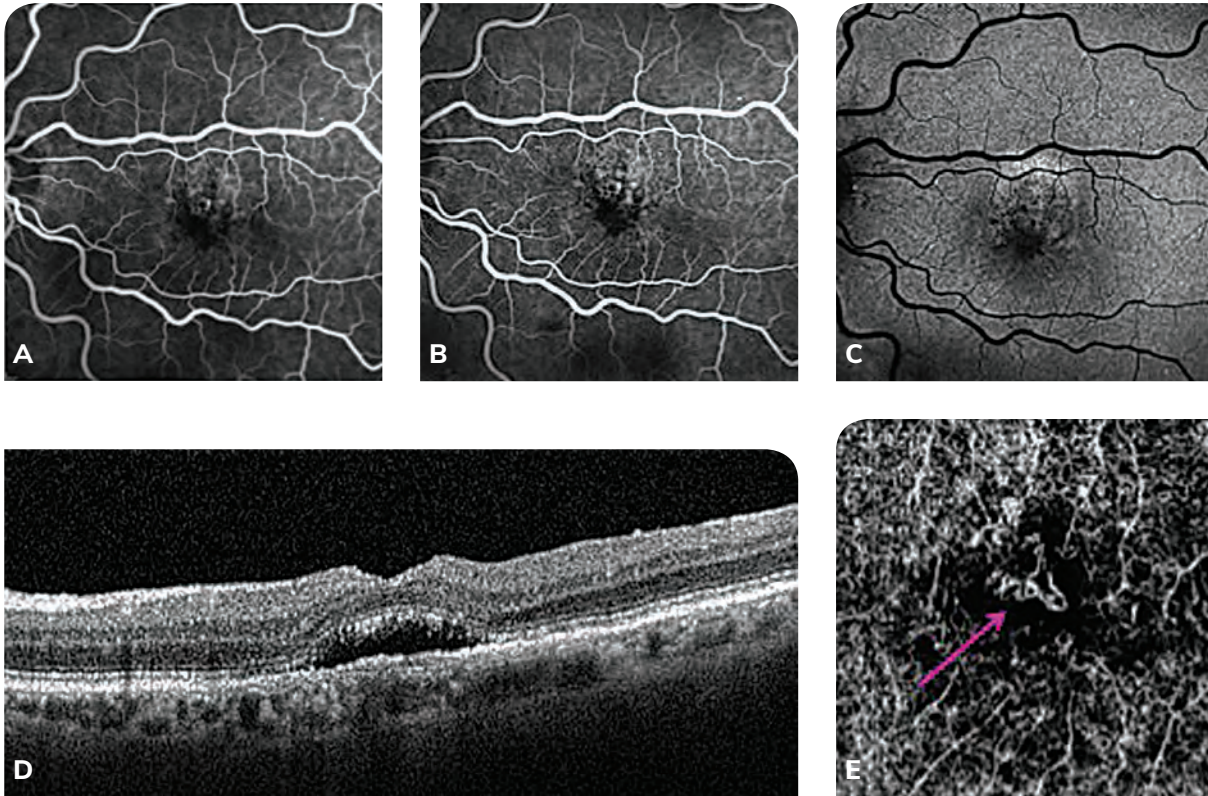


Fig. 3 : Néovaisseaux choroïdiens compliquant une dystrophie pseudovitelliforme acquise de l'adulte. L'angiographie à la fluorescéine au temps précoce (A) et tardif (B) retrouve une coloration du matériel avec faible diffusion, comme c'est habituellement le cas dans cette pathologie. Aucun lacis néovasculaire n'est clairement identifiable. En autofluorescence (C), le matériel apparaît hyper-autofluorescent. En OCT B-scan, il existe un décollement séreux rétinien (D) qui peut aussi correspondre à du matériel fragmenté. Le diagnostic de néovaisseau n'est donc pas évident. En OCT-A au niveau choriocapillaire un néovaisseau est clairement identifiable (flèche) (E).

3. Artéfacts

Plusieurs artéfacts peuvent perturber la pureté du signal sur les segmentations d'OCTA indépendamment de l'instrument utilisé. Le plus fréquent est l'artéfact de projection. L'artéfact de projection a comme origine la nature hyperréfléctive de l'EPR qui entraîne des variations de la lumière réfléchie, interprétée par la suite comme du mouvement par l'OCTA⁴. Cet artéfact de projection a été décrit dans l'atrophie chorio-rétinienne, dans les drusen et dans les décollements de l'épithélium pigmentaire drusénoïde.

D'autres artéfacts en OCTA ont été également décrits, tels que les artéfacts liés à l'acquisition, les artéfacts liés aux propriétés intrinsèques de l'œil et à la pathologie oculaire (les troubles des milieux, les hémorragies intra-vitréennes), les artéfacts liés aux mouvements des yeux et enfin les artéfacts liés au traitement d'image et aux stratégies d'affichage. Cette dernière catégorie comprend les erreurs de segmentation automatique, le seuillage et la saturation⁴.

4. En pratique

En OCTA, il est donc important de :

- **décélérer soigneusement les faux positifs et les faux négatifs générés par la présence des artéfacts ;**
- **acquérir des images de bonne qualité (> 5/10) ;**
- **analyser des images de flux en face en les corrélant avec le B-scan correspondant.**

Références

1. Spaide RF, Fujimoto JG, Waheed NK, *et al.* Optical coherence tomography angiography. *Prog Retin Eye Res.* 2018;64:1-55.
2. Huang D, Jia Y, Gao SS, Lumbroso B, Rispoli M. Optical coherence tomography angiography using the Optovue device. *Dev Ophthalmol.* 2016;56:6-12.
3. Novais EA, Adhi M, Moulton EM, Louzada RN, Cole ED, Husvogt L, Lee B, Dang S, Regatieri CV, Witkin AJ, Bauman CR, *et al.* Choroidal Neovascularization Analyzed on Ultrahigh-Speed Swept-Source Optical Coherence Tomography Angiography Compared to Spectral-Domain Optical Coherence Tomography Angiography. *Am J Ophthalmol.* 2016;164:80-8.
4. Spaide RF, Fujimoto JG, Waheed NK. Image artifacts in optical coherence tomography angiography. *Retina* 2015;35:2163-2180.

Imagerie multimodale de la DMLA

PARTIE 3 : Imagerie invasive

Setha Vo Kim, Francesca Amoroso

1. Angiographie à la fluorescéine

Bien que Novotny et Alvis, deux étudiants en médecine de l'Université d'Indiana, aient décrit la technique de l'angiographie à la fluorescéine (FA) en 1961¹, Donald Gass, en 1967, l'a imposée comme technique d'imagerie de la rétine médicale². Par la suite, les progrès techniques ont confirmé l'utilité de la procédure. L'angiographie à la fluorescéine nécessite l'utilisation d'une caméra de type « fundus » équipée de filtres d'excitation et de filtres barrières.

La fluorescéine est injectée par voie intraveineuse, généralement antécubitale. Un filtre d'excitation bleu laisse passer la lumière blanche ; la molécule de fluorescéine non liée absorbe la lumière bleue (465-490 nm) et émet une lumière de longueur d'onde plus longue dans le spectre jaune-vert (520-530 nm). Un filtre-barrière bloque toute autre longueur d'onde réfléchie de sorte que les images capturent uniquement la lumière émise par la fluorescéine.

L'acquisition des images est réalisée immédiatement après l'injection et durant 6 à 15 minutes en fonction de la pathologie. Elles sont enregistrées numériquement ou sur film 35 mm. Les complications décrites après l'injection sont des nausées transitoires (3 à 15% des patients), des vomissements (7%)³ et un prurit. Des réactions plus sévères sont rares : urticaire, fièvre, thrombophlébite et syncope. Une nécrose tissulaire locale peut survenir lors d'une extravasation de colorant, cependant, une douleur et une rougeur légères sont plus fréquentes. Une anaphylaxie, un arrêt cardiaque et un bronchospasme sont possibles, mais extrêmement rares.

a) Angiographie à la fluorescéine normale

Après l'injection dans une veine antécubitale, le colorant passe à travers les courtes artères ciliaires postérieures et apparaît dans les 8 à 12 secondes qui suivent dans le nerf optique et la choroïde. La circulation rétinienne apparaît 1 à 3 secondes plus tard (11 à 18 secondes après l'injection) lors du remplissage de la choroïde. La phase artérioveineuse précoce (remplissage des artères rétinienes, artérioles et capillaires) est suivie de la phase artérioveineuse tardive ou de la phase veineuse laminaire, le colorant remplissant les veines de manière laminaire.

Dans une macula saine, la zone avasculaire fovéale (FAZ) apparaît sombre en raison du blocage de la fluorescence choroïdienne par le pigment xanthophylle et les cellules de l'épithélium pigmentaire rétinien. Au bout de 10 minutes, la fluorescéine ne se trouve plus dans les vaisseaux rétiens, mais la tête du nerf optique, la membrane de Bruch et la sclérotique restent colorées par la fluorescéine⁴.

b) Angiographie à la fluorescéine anormale

L'*hypofluorescence* est une réduction de la fluorescence normale et l'*hyperfluorescence* désigne une fluorescence accrue ou anormale⁵.

L'*hypofluorescence* peut survenir à la suite d'un effet masque ou à cause d'un défaut de remplissage vasculaire. Une opacité antérieure à la fluorescence (cicatrice cornéenne, cataracte, hémorragie du corps vitré et hémorragie au niveau des fibres nerveuses) peut entraîner un masquage de la fluorescence normale, mais également en présence d'hémorragies rétinienes, de matériel sous-rétinien ou d'accumulation anormale de lipofuscine (maladie de Best, dégénérescence pseudovitelliforme, décollement de l'épithélium pigmentaire (DEP) drusénoïde) (Figure 1).

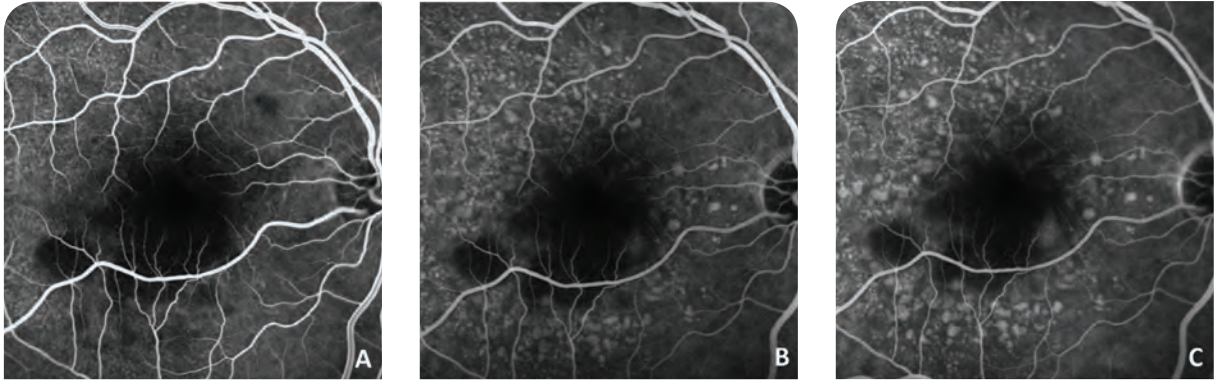

Fig. 1 : Exemple d'hypofluorescence en angiographie à la fluorescéine : le DEP drusénoïde. Hyperfluorescences multiples autour de la macula au temps précoce (A) qui augmentent pendant l'examen (B), sans diffusion tardive (C). L'hypofluorescence centrale est due à l'effet masque du DEP drusénoïde sus-jacente et l'hyperfluorescence focale inféronasale est liée à un effet fenêtré causé par l'atrophie de l'épithélium pigmentaire.

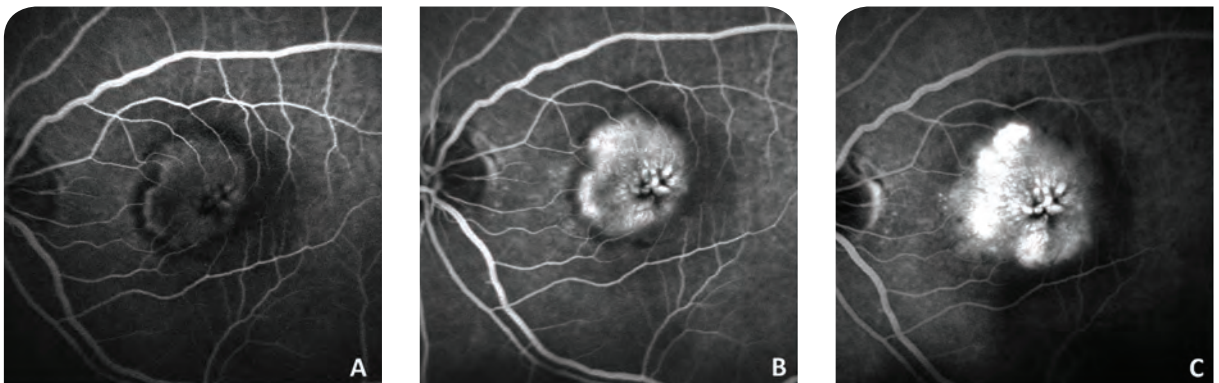


Fig. 2 : Exemple de leakage ou diffusion : néovascularisation choroïdienne de Type 2 secondaire à une DMLA exsudative. L'angiographie à la fluorescéine montre typiquement le néovaisseau dès les temps précoces, avec un aspect bien visible et ici des logettes cystoïdes associées. A noter que la membrane néovasculaire hyperfluorescente contraste avec un anneau hypofluorescent environnant (A). La fluorescence augmente au cours de l'angiogramme (B) et dans la phase tardive, on observe une diffusion intense liée au passage du colorant dans l'espace sous-rétinien (C).

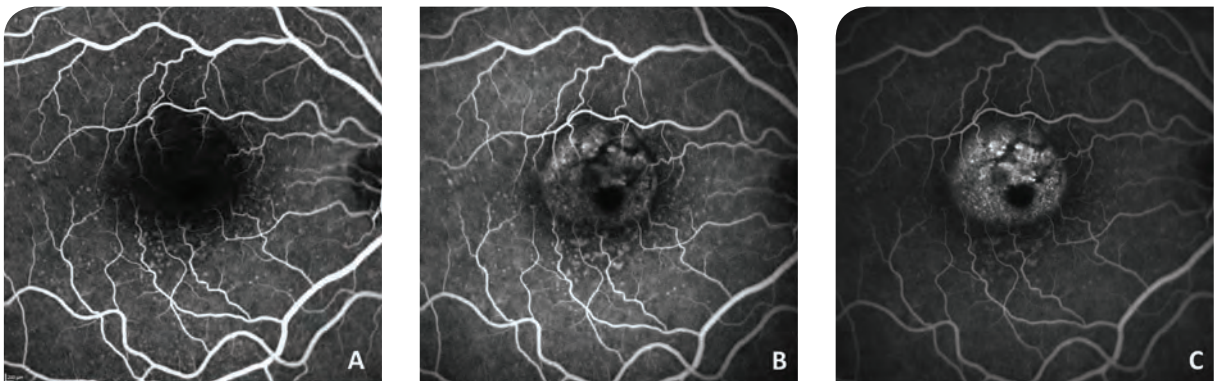


Fig. 3 : Exemple de pooling : le DEP séreux. Au temps précoce de l'angiographie à la fluorescéine on observe une hypofluorescence du DEP (A) ; au cours de l'angiogramme la fluorescence augmente progressivement (B) avec une hyperfluorescence au temps tardif, par remplissage progressif du DEP. A noter que les bords du DEP sont bien délimités et que la coloration est inhomogène par masquage dû à la présence de matériel, à disposition réticulée (C).

L'hyperfluorescence apparaît en cas de fuite (**diffusion ou leakage**), d'imprégnation, ou coloration (**staining**), d'accumulation, ou remplissage (**pooling**) ou d'augmentation de la transmission (**effet fenêtre**) de la fluorescéine.

Le phénomène de **diffusion** ou **leakage** de la fluorescéine provient généralement de vaisseaux sanguins immatures (néovascularisation choroïdienne de Type 2 secondaire à la dégénérescence maculaire liée à l'âge (DMLA), d'une néovascularisation pré rétinienne dans le contexte de la rétinopathie diabétique proliférante) ou en cas d'épithélium pigmentaire rétinien déchiré. Les zones de diffusion sont caractérisées par une fluorescence qui augmente au cours de la séquence en intensité et taille, avec des bords flous (Figure 2).

Le **staining** est une augmentation de la fluorescence au cours de l'angiogramme, avec des bords qui restent nets. Les structures normales telles que la tête du nerf optique et la sclérotique présentent un staining physiologique de la fluorescéine.

Le **pooling** se produit lorsque la fluorescéine remplit progressivement un espace rempli de liquide (« ligne de parapluie », point de fuite dans la chorio-rétinopathie séreuse centrale, DEP séreux) (Figure 3).

Une **transmission**, ou **effet fenêtre**, se produit lorsque l'EP est altéré et que la fluorescence choroïdienne est observée dès les temps précoces. L'intensité de la fluorescence reste inchangée pendant l'angiogramme et les bords restent nets. (Figure 4).

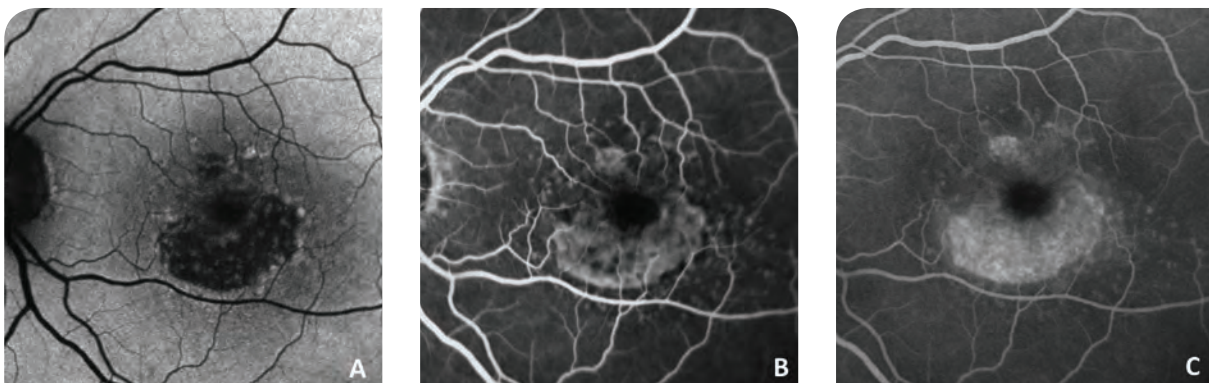


Fig. 4 : Effet fenêtre : la DMLA atrophique.

(A) : Cliché en autofluorescence montrant une hypoautofluorescence inféro-maculaire correspondant à la zone d'atrophie.

(B) : L'angiographie à la fluorescéine montre une hyperfluorescence précoce.

(C) : L'hyperfluorescence augmente légèrement aux temps tardifs, sans diffusion de colorant par effet fenêtre liée à l'absence du complexe EP-choriocapillaire (la fluorescence de la choroïde est bien visible).

2. Angiographie au vert d'indocyanine

Le vert d'indocyanine (ICG) est un colorant hydrosoluble d'un poids moléculaire de 775 daltons et d'une fluorescence dans le proche infrarouge (*near-infrared*) (790-805 nm). L'ICG est presque complètement lié aux protéines (98%) après l'injection intraveineuse avec une diffusion limitée à travers les petites fenestrations de la choriocapillaire. Cette caractéristique fait de l'angiographie ICG l'outil idéal pour l'imagerie de la circulation choroïdienne⁶. La fluorescence ne peut être détectée qu'avec une vidéo angiographie infrarouge munie de rétino-graphes modifiés, d'un système d'imagerie numérique ou d'un ophtalmoscope confocal à balayage laser (SLO).

L'angiographie ICG utilise un système d'éclairage à diode laser (805 nm) et des filtres barrières à 500 et 810 nm. Les outils modernes permettent une « angiographie ICG à haute vitesse » pouvant générer jusqu'à 30 images par seconde avec un enregistrement continu de l'angiogramme. Ce système est très utile pour visualiser des structures qui n'apparaissent que brièvement, tels que les vaisseaux nourriciers de néovascularisations choroïdiennes (Figure 5).

En raison de sa longueur d'onde plus longue, l'angiographie ICG permet parfois une meilleure visualisation qu'en angiographie à la fluorescéine des néovaisseaux choroïdiens associés à une hémorragie ou un EPR hyperplasique. Elle offre également un avantage dans les décollements de l'EP et en cas de néovascularisations choroïdiennes occultes (Figure 6).

Dans le diagnostic différentiel de formes de DMLA néovasculaire, une hyperfluorescence précoce à l'ICG avec un « hot-spot » dans les phases tardives de l'angiogramme est très évocatrice d'une anastomose chorio-rétinienne (néovascularisation choroïdienne de Type 3) (Figure 7)⁸ ; par contre une hyperfluorescence précoce avec « wash-out » tardif de la lésion néovasculaire signe la présence d'une vasculopathie polypoïdale (Figure 8)⁹.

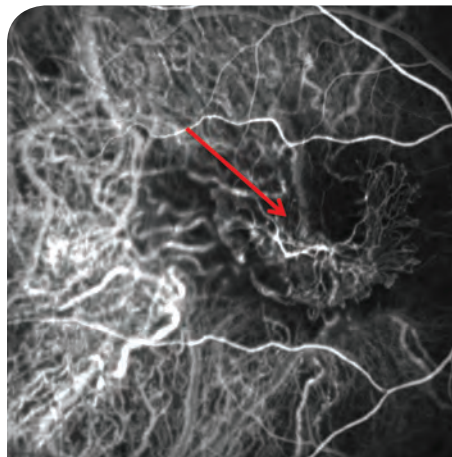


Fig. 5 : Angiographie au vert d'indocyanine d'une patiente avec DMLA exsudative. L'angiogramme précoce met en évidence la présence d'un « feeder vessel » correspondant au tronc nourricier de la membrane néovasculaire (flèche rouge).

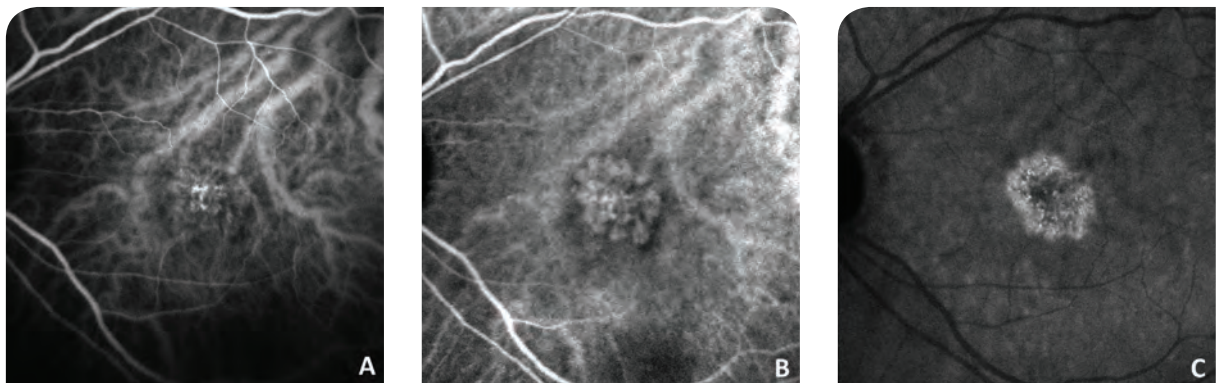


Fig. 6 : Angiographie au vert d'indocyanine d'un patient avec une néovascularisation choroïdienne occulte secondaire à DMLA exsudative. Dans les temps précoces l'angiographie montre une hyperfluorescence de la membrane néovasculaire (A) qui persiste aux temps intermédiaires (B) et augmente aux temps tardifs avec un aspect typique de « plaque » (C).

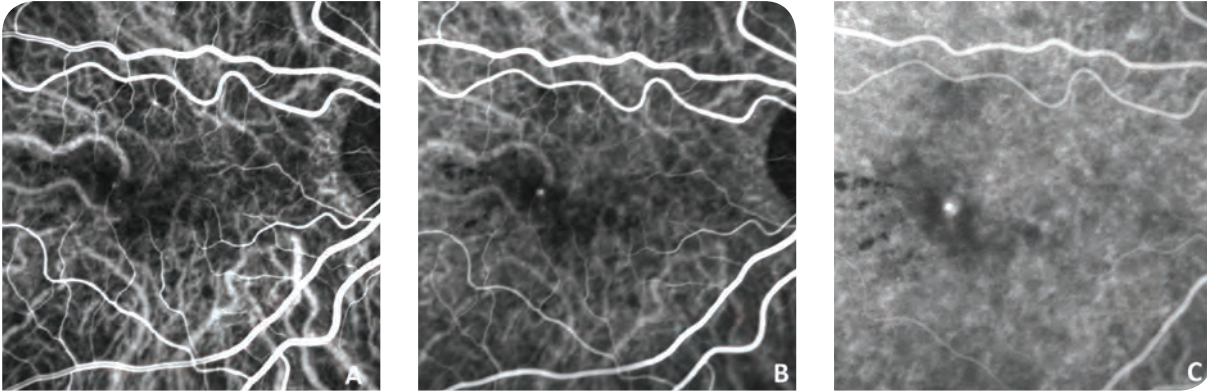


Fig. 7 : Angiographie au vert d'indocyanine d'une patiente avec une néovascularisation de Type 3 (anastomose chorio-rétinienne). L'angiogramme précoce met en évidence le « hot-spot » typique (A), dont la fluorescence augmente au temps intermédiaire (B) et devient bien visible aux phases tardives (C).

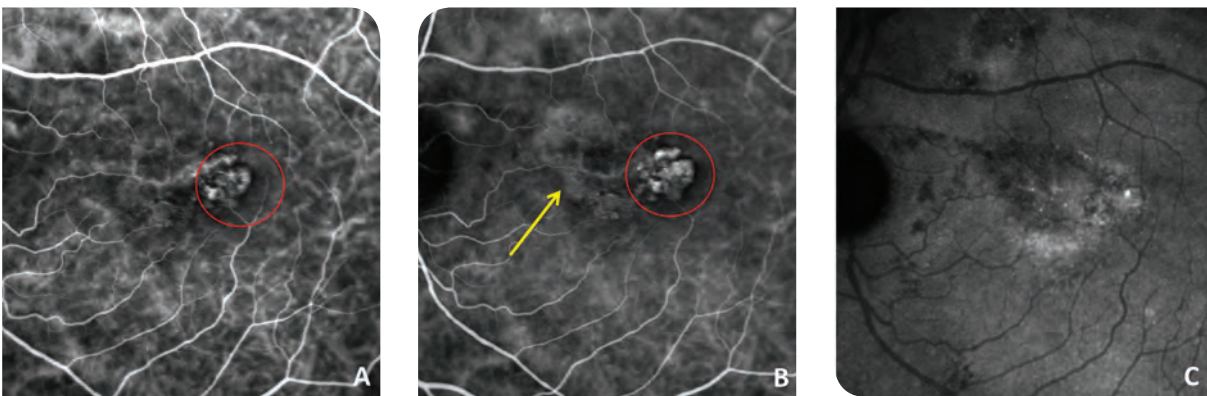


Fig. 8 : Angiographie au vert d'indocyanine d'un patient atteint de vasculopathie polypoïdale. L'angiographie ICG montre le remplissage précoce des lésions polypoïdales (cercle rouge) et du réseau choroïdien anormal (branching network) (flèche jaune) (A), persistant au temps intermédiaire (B) avec un wash-out tardif (C).

Références

1. Novotny HR, Alvis DL. A method of photographing fluorescence in circulating blood in the human retina. *Circulation*. 1961;24:82-86.
2. Gass JDM, Sever, RJ, Sparks D, Goren J. A combined technique of fluorescein funduscopy and angiography of the eye. *Arch Ophthalmol*. 1967;78:455-461.
3. Yannuzzi LA, Rohrer, MA, Tindel LJ, et al. Fluorescein angiography complication survey. *Ophthalmology*. 1986;93:611-7.
4. Schatz H, Burton TC, Yanuzzi LA, Rabb MF. Interpretation of fundus fluorescein angiography. St. Louis: Mosby-Year Book; 1978.
5. Gass JDM. Stereoscopic atlas of macular diseases: diagnosis and treatment, 4th edition. St. Louis: Mosby-Yearbook; 1997.
6. Gelisken F, Inhoffen W, Schneider U, et al. Indocyanine green angiography in classic choroidal neovascularization. *Jpn J Ophthalmol* 1998. 42:300-303.
7. Grossniklaus HE, Gass JD. Clinicopathologic correlations of surgically excised Type 1 and Type 2 submacular choroidal neovascular membranes. *Am J Ophthalmol* 1998. 126:59-69.
8. Kuhn D, Meunier I, Soubrane G, Coscas G. Imaging of chorioretinal anastomoses in vascularized retinal pigment epithelium detachments. *Arch Ophthalmol*. 1995. 113:1392-1398.
9. Spaide RF, Yannuzzi LA, Slakter JS, et al. Indocyanine green videoangiography of idiopathic polypoidal choroidal vasculopathy. 1995. *Retina* 15:100-10.





Maculopathie liée à l'âge

Mayer Srouf

1. Définition

La **Maculopathie liée à l'âge (MLA)**, parfois dénommée **DMLA précoce**, comprend l'ensemble des modifications du fond d'œil liées à l'âge et pouvant précéder une **DMLA néovasculaire ou atrophique (ou DMLA tardive)**. Ces signes apparaissent généralement aux alentours de cinquante ans.

La MLA se manifeste par des altérations de l'épithélium pigmentaire rétinien : dépigmentation de l'épithélium pigmentaire ou hyperpigmentation (migrations ou mottes pigmentées). Elle se manifeste également sous la forme de dépôts sous rétiniens (ou drusen), qui comprennent les drusen miliaires, les drusen séreux isolés ou confluents, les pseudo-drusen réticulés, les drusen cuticulaires, les drusen réfractiles et les ghost drusen. La prévalence de ces lésions dans la population générale varie considérablement en fonction de l'âge¹ (25% après 52 ans à 87% après 80 ans).

Bien que leur évolution ne se fasse pas systématiquement vers l'apparition d'une DMLA, leur présence constitue un risque justifiant une analyse soigneuse et une surveillance précise. Un score prédictif de la DMLA exsudative a été proposé à partir de l'analyse du fond d'œil. Ce score est de 0 à 2 à chaque œil en fonction de l'absence ou de la présence de drusen de plus de 125 microns ou d'altérations de l'épithélium pigmentaire, ce qui donne, pour un individu un score de 0 à 4. Le risque néovasculaire à 5 et 10 ans a alors été évalué dans l'étude AREDS² (Tableaux 1 et 2).

De nos jours, on distingue au sein de la MLA deux entités : la DMLA précoce et la DMLA intermédiaire. La DMLA précoce est caractérisée par la présence de nombreux drusen de petite taille (< 63 microns, « miliaires » ou hard drusen pour les anglo-saxons) ou de taille intermédiaire (≥ 63 microns mais < 125 microns, « séreux » ou soft drusen pour les anglo-saxons). La DMLA intermédiaire est définie par la présence de drusen étendus de petite ou moyenne taille, ou par des drusen de grande taille (≥ 125 microns). Les petits drusen sont fréquemment observés chez les personnes âgées de 50 ans et plus, et peuvent représenter un épiphénomène du vieillissement. Par conséquent, les drusen intermédiaires sont plus spécifiques et sont plus susceptibles d'être un marqueur de la dégénérescence maculaire liée à l'âge que d'un vieillissement normal.

ŒIL DROIT	Drusen > 125 µm	Non = 0	Oui = 1
	Migrations pigmentaires	Non = 0	Oui = 1
ŒIL GAUCHE	Drusen > 125 µm	Non = 0	Oui = 1
	Migrations pigmentaires	Non = 0	Oui = 1

Tableau 1 : Score proposé dans le rapport 18 de l'étude AREDS. Un score est attribué à chaque œil, selon la présence ou l'absence de migrations pigmentaires et de drusen de plus de 125 microns de diamètre. Si un œil est plus sévèrement atteint, son score est automatiquement de 2 points, l'autre étant évalué selon l'échelle ci-dessus. Pour les drusen intermédiaires (63 µm à 125 µm), le score est de 0,5, soit un score de 1 si les deux yeux sont atteints.

STADE	Risque de néovascularisation à 5 ans	Risque de néovascularisation à 10 ans
0	0%	0,5%
1	3%	8%
2	12%	22%
3	25%	49%
4	50%	66%

Tableau 2 : Risque de DMLA à 5 ans et à 10 ans en fonction du score AREDS. Echelle de risque d'évolution vers une forme sévère (néovasculaire ou atrophique de l'un ou des deux yeux) des patients inclus dans l'AREDS.

2. Classification de la MLA

1) Altérations de l'épithélium pigmentaire

Les altérations de l'EP sont considérées comme des marqueurs de la DMLA précoce et sont définies comme une hyperpigmentation et/ou une hypopigmentation présentes dans la zone maculaire, à deux diamètres papillaires de la fovéa, avec ou sans drusen et sans autre pathologie rétinienne connue. De nombreuses études^{7,8} montrent que ces altérations de l'EP sont à risque élevé d'évoluer vers une DMLA sévère justifiant une surveillance précise et régulière afin de dépister le plus précocement l'apparition des complications (Figure 1).

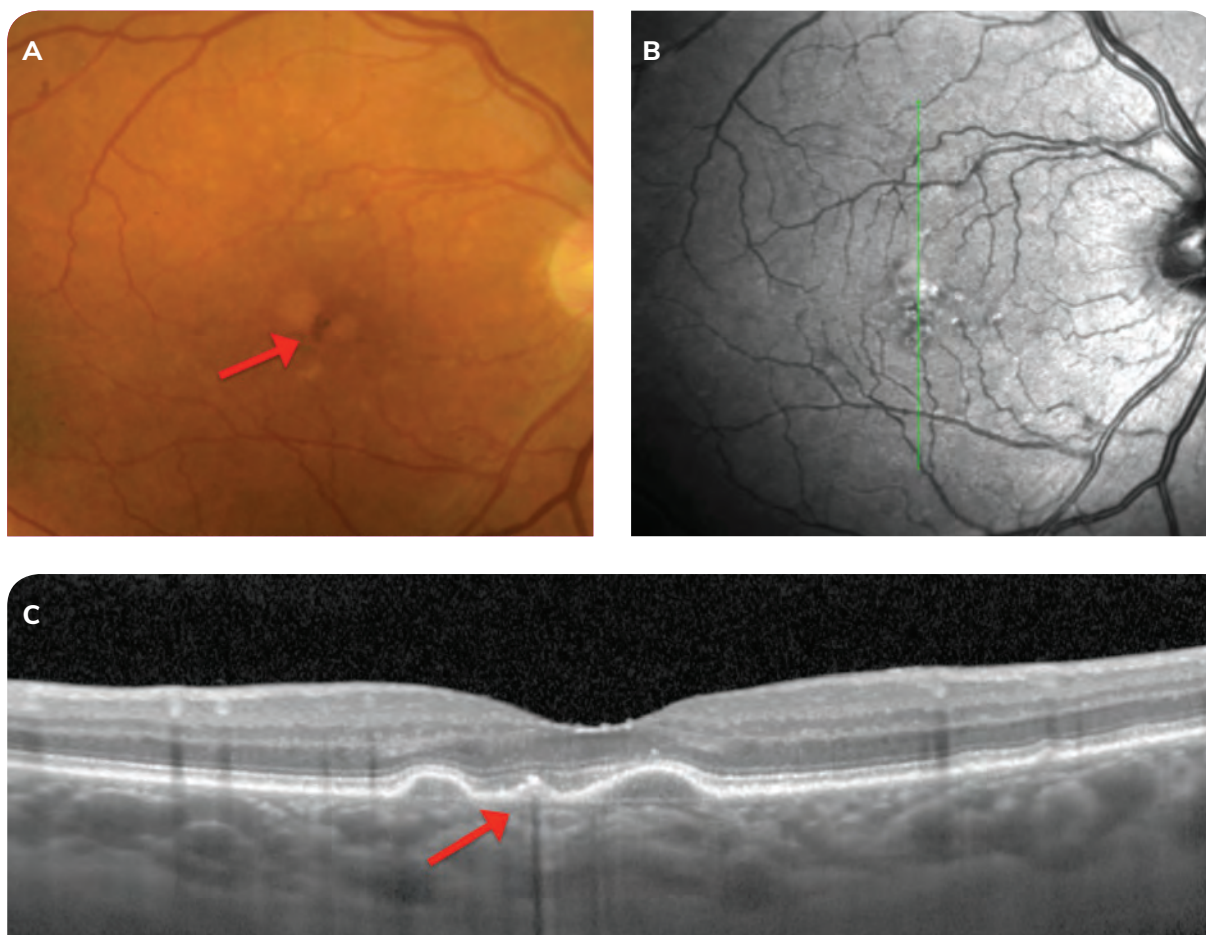


Fig. 1 : Altération de l'épithélium pigmentaire.

Cliché couleur (A) : migration pigmentaire visible sous forme d'une lésion pigmentée en motte dans la région centrale associée à des drusen séreux. SD-OCT avec image infrarouge en coupe B-scan verticale (B, C) montrant une visibilité localisée hyperréfléctive de l'EP associée à un cône d'ombre postérieur en rapport avec l'hyperpigmentation (flèche rouge). La coupe passe également par des surélévations en dôme de l'épithélium pigmentaire correspondant aux drusen séreux.

2) Drusen miliaires

Les drusen miliaires seraient présents chez 25 à 50% des personnes de plus de 50 ans. Au fond d'œil, ils sont ronds, de petite taille (diamètre $< 63 \mu\text{m}$), à bords nets, jaunâtres, souvent nombreux et de localisation temporo-fovéolaire.

En angiographie à la fluorescéine, ils apparaissent hyperfluorescents dès les temps précoces de l'angiogramme, par effet fenêtré. En SD-OCT, ils entraînent de très minimes soulèvements de l'EP (Figure 2). Ils peuvent confluer et évoluer vers des drusen de plus grande dimension et être associés aux drusen sévères ou aux pseudo-drusen réticulés. Les complications évolutives sont relativement rares et tardives⁹ quand les drusen miliaires sont isolés, ils sont habituellement stables.

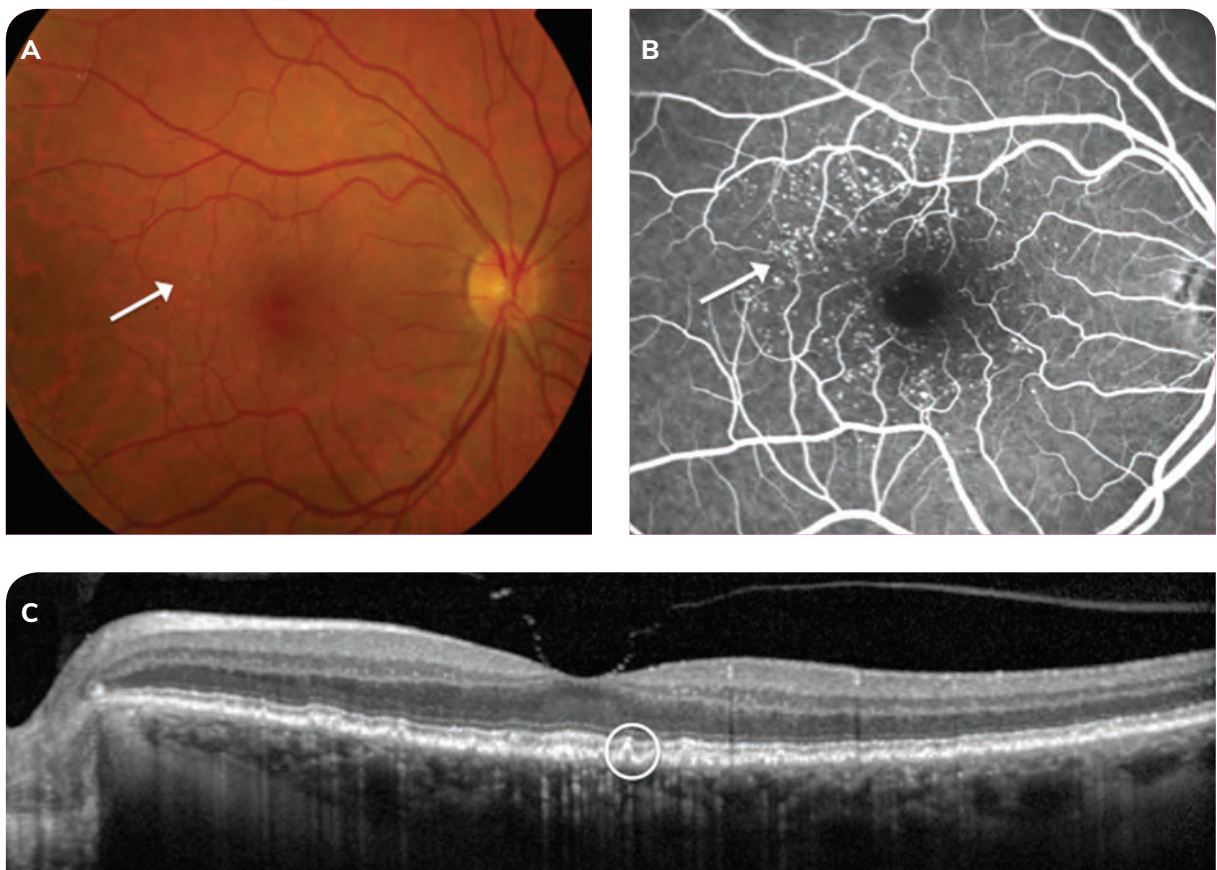

Fig. 2 : Drusen miliaires.

Cliché couleur (A) montrant les drusen miliaires ronds, réguliers de petite taille ($< 63 \mu\text{m}$) et jaunâtres (flèche blanche). Angiographie à la fluorescéine (B), les drusen miliaires apparaissent hyperfluorescents dès le début de la séquence et sont mieux visualisés que sur le cliché couleur (flèche blanche). SD-OCT (C), minimes soulèvements de l'EP en rapport avec les drusen miliaires (rond blanc).

3) Drusen séreux

Les drusen séreux sont plus volumineux (diamètre > 63 µm), à contours flous, de forme irrégulière, plus pâles que les drusen miliaires et souvent associés à des migrations pigmentaires.

En angiographie à la fluorescéine, ils sont hypofluorescents au temps précoce puis s'imprègnent et deviennent hyperfluorescents. Ils restent toujours hypofluorescents en ICG. L'OCT retrouve de multiples soulèvements en dôme de l'EP modérément réfléchitifs sous la forme d'une voussure ou d'un aspect en bosse. La visibilité de la membrane limitante externe et de la ligne ellipsoïde est souvent conservée (Figure 3A).

Les drusen séreux peuvent confluer et réaliser un véritable décollement de l'épithélium pigmentaire (DEP) dit « drusénoïde » à contenu hyper-réfléctif. Les DEP drusénoïdes peuvent évoluer, au bout de quelques années, vers de véritables plages d'atrophie en réalisant progressivement un affaissement du DEP (Figure 3B).

Les drusen séreux se compliquent d'une DMLA tardive à long terme dans environ 30% des cas⁹. Dans de rares cas, les drusen séreux peuvent régresser ou parfois même se calcifier et donner des ghosts drusen associés à un phénomène atrophique sous-jacent.

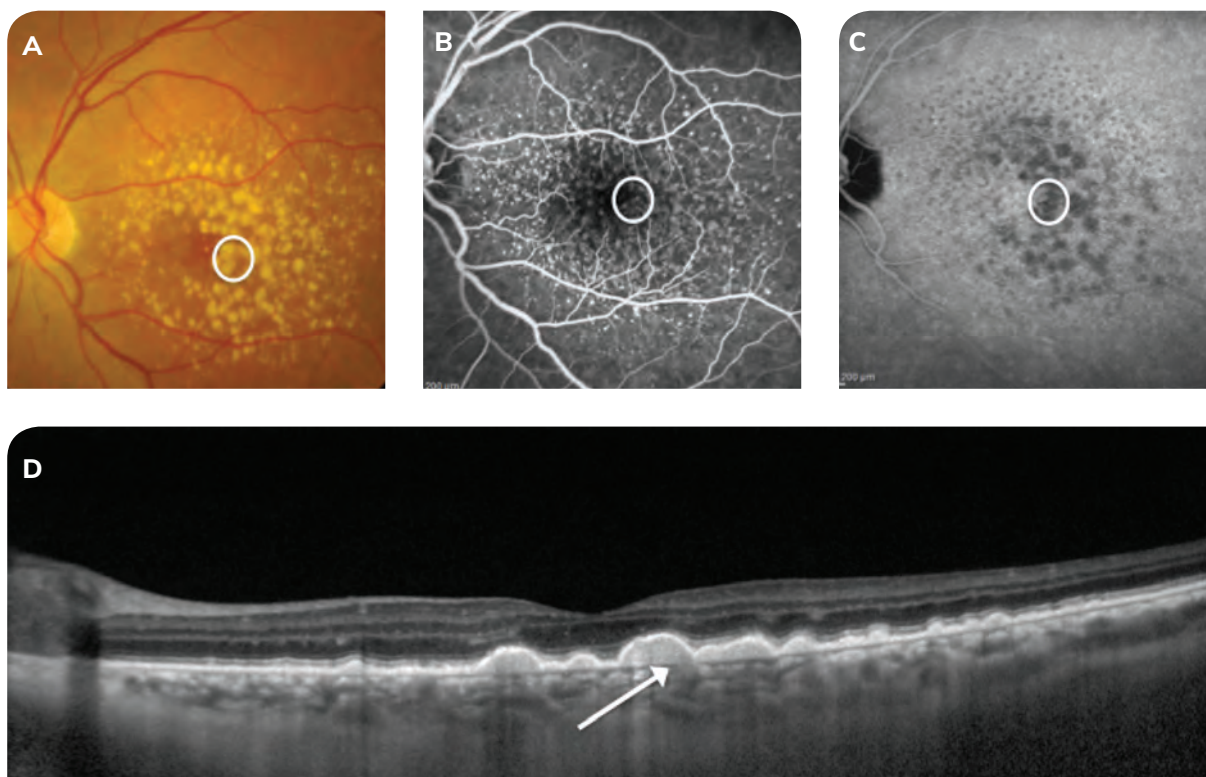


Fig. 3 : Drusen séreux.

Cliché couleur (A) montrant des lésions multiples, à contours flous, plus pâles que les drusen miliaires, très nombreux, mesurant ici plus de 125 µm et de localisation maculaire correspondant à des drusen séreux (rond blanc). Angiographie à la fluorescéine (B), temps intermédiaire montrant une coloration progressive et retardée des drusen séreux (rond blanc), sans diffusion. ICG au temps tardif (C) : les drusen séreux restent hypofluorescents. (Rond blanc). Coupe SD-OCT passant par les drusen séreux (D) : on retrouve de multiples soulèvements en dôme de l'EP (flèche blanche) avec contenu homogène hyper-réfléctif et une conservation de la visibilité de la membrane limitante externe et de l'ellipsoïde dans ce cas, sans exsudation associée.

4) Pseudo-drusen réticulés

Les pseudo-drusen réticulés ou drusen bleus ont été décrits pour la première fois par l'équipe de Créteil¹⁰. Ce sont des drusen de couleur jaunâtre se localisant préférentiellement au niveau des arcades temporales supérieures, on les retrouve aussi au niveau de la macula et en périphérie rétinienne, ils ont un aspect dit « cérébroïde » (Figure 4).

Ils ont été nommés drusen bleus en raison de leur bonne visibilité sur le cliché en lumière bleue. En SD-OCT, ils sont hyper-réfléctifs. Ils peuvent altérer l'ellipsoïde et sont associés à une choroïde amincie en EDI-OCT.

Ces dépôts sont situés au dessus de l'EP, à l'inverse des drusen séreux qui sont sous l'EP. En angiographie à la fluorescéine ils sont peu visibles ou hypofluorescents. Au tardif de l'ICG ils apparaissent sous la forme d'un réseau hypofluorescent.

Quatre stades évolutifs ont été décrits en SD-OCT¹¹. Au stade précoce (stades 1 et 2) le matériel hyper-réfléctif situé au-dessus de l'EP s'épaissit au cours du temps et dans les stades avancés (stades 3 et 4), le matériel se fragmente et on retrouve une discontinuité, voire une absence de la ligne ellipsoïde.

Plusieurs études ont montré un risque élevé d'évolution vers une DMLA atrophique ou exsudative^{12,13} et plus particulièrement vers une néovascularisation de Type 3.

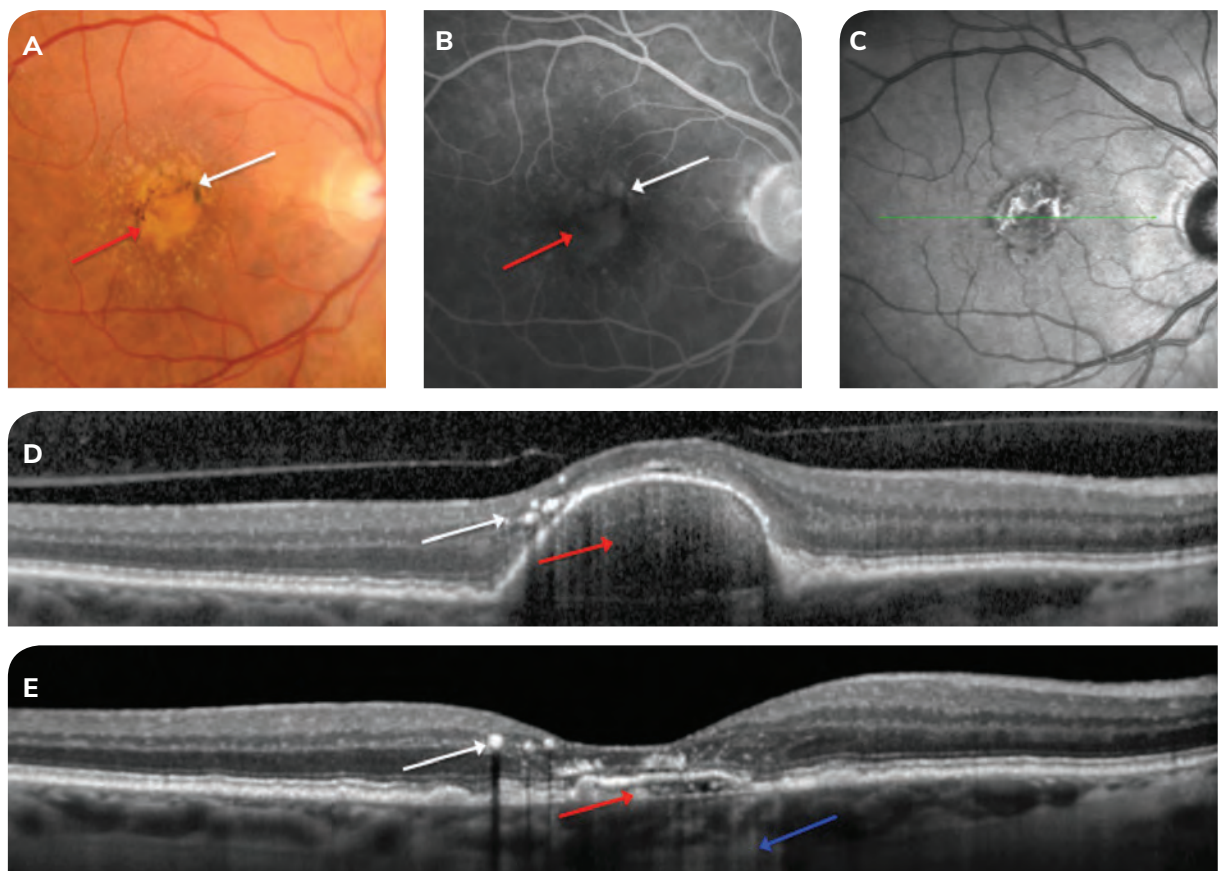


Fig. 4 : Décollement de l'épithélium pigmentaire drusénoïde et évolution.

Cliché couleur (A) : Lésion d'environ un diamètre papillaire réalisant un DEP drusénoïde (flèche rouge) par confluence de drusen avec migrations pigmentaires (flèche blanche). Angiographie à la fluorescéine au temps intermédiaire (B) montrant un effet masque en rapport avec les migrations pigmentaires (flèche blanche) et qui contraste avec l'hyper-fluorescence progressive du DEP drusénoïde (flèche rouge). Image infrarouge et coupe SD-OCT correspondante (C, D) montrant un soulèvement important de l'EP ondulé réalisant un DEP drusénoïde (flèche rouge) avec des migrations pigmentaires (flèche blanche). Deux ans plus tard (E), le DEP drusénoïde s'est affaissé avec une évolution vers l'atrophie (flèche bleue) marquée par une hyper-réfléctivité postérieure.

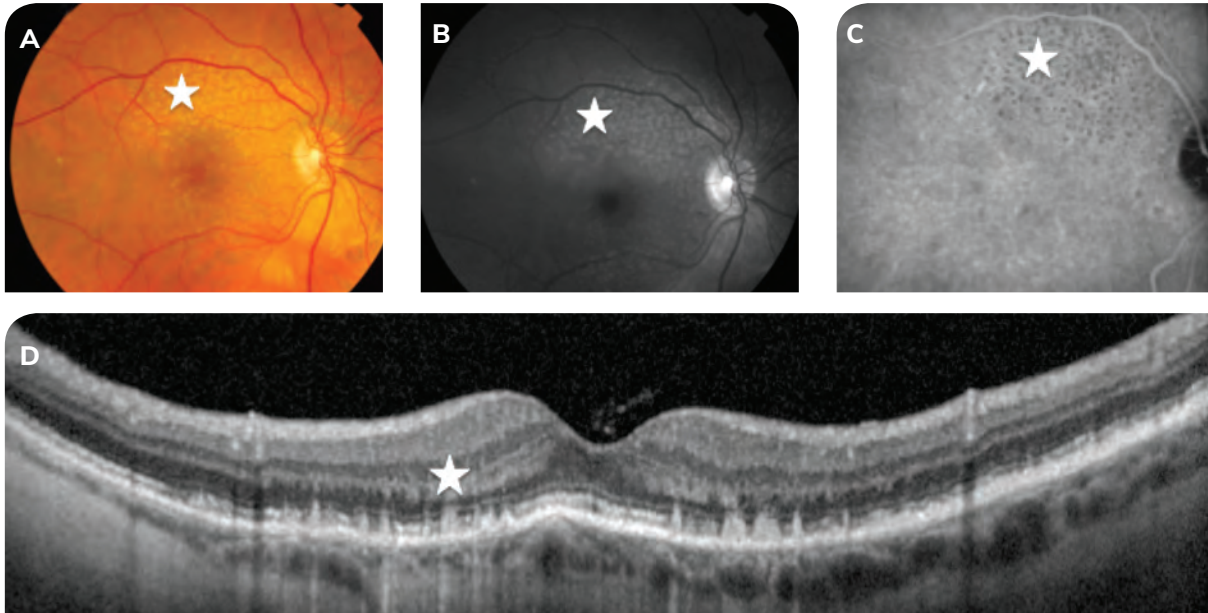


Fig. 5A : Pseudo-drusen réticulés.

Le cliché couleur (A) montre les pseudo-drusen d'aspect cérébroïde jaunâtre se localisant au niveau des arcades temporales supérieures (étoile blanche). Les pseudo-drusen sont mieux visibles sur le cliché en lumière bleue (B) (étoile blanche). En ICG (C), hypofluorescence des pseudo-drusen au temps tardif (étoile blanche). SD-OCT (D) : on retrouve les pseudo-drusen hyper-réfectifs (étoile blanche), denses en avant de l'EP, irréguliers avec un aspect fusiforme et pouvant altérer l'ellipsoïde et les photorécepteurs. Les drusen bleus sont associés à une choroïde amincie en EDI-OCT.

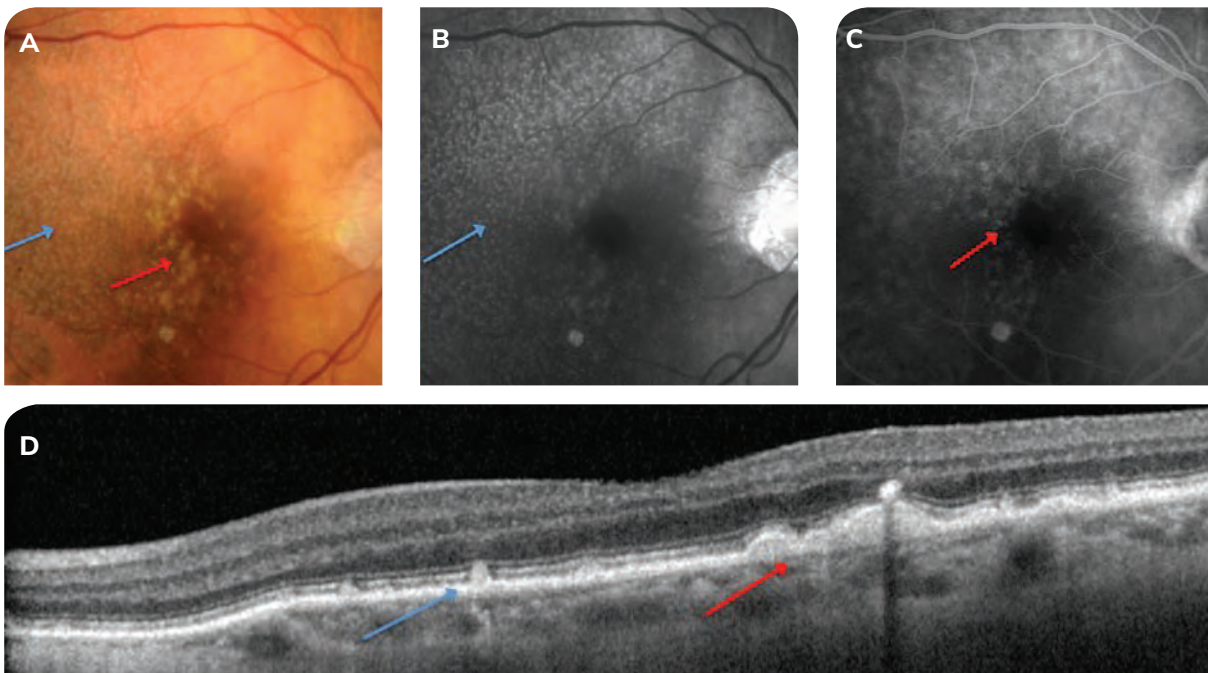


Fig. 5B : Drusen séreux et pseudo-drusen réticulés.

Le cliché couleur (A) montre les pseudo-drusen d'aspect cérébroïde jaunâtre prédominant dans la région temporale (flèche bleue) de la macula associés à des dépôts jaunâtres arrondis de plus grande taille correspondant aux drusen séreux (flèche rouge). Les pseudo-drusen sont mieux visibles sur le cliché en lumière bleue (B) (flèche bleue). En Angiographie à la fluorescéine au temps intermédiaire (C), hyperfluorescence des drusen séreux avec hypofluorescence des drusen bleu (flèche rouge). En SD-OCT (D), on retrouve les pseudo-drusen hyper-réfectifs, denses en avant de l'EP et irréguliers (flèche bleue) avec un aspect fusiforme, comparativement au drusen séreux sous forme de soulèvements en dôme de l'EP avec un contenu homogène hyper-réfectif sous l'EP (flèche rouge).

5) Drusen cuticulaires

La première description des drusen cuticulaires date de 1977 par D. Gass (Figure 6). Il s'agit de dépôts sous rétiniens ronds (25-75 microns) et nombreux, concentrés essentiellement au pôle postérieur et parfois en périphérie rétinienne. Ils surviennent chez des sujets plus jeunes que dans la DMLA avec un âge moyen de 57 ans. Il existe un risque d'évolution vers des stades tardifs de la DMLA après 70 ans.

L'aspect angiographique est caractéristique « en voie lactée » ou « stars in the sky ». Les drusen cuticulaires sont localisés entre l'EP et la membrane de Bruch. En OCT, leur aspect est très spécifique en dents de scie, avec une élévation peu profonde ou bien en forme de monticule. La choroïde présente une réflectivité typique en « code-barres »¹⁴, avec une alternance de régions hyper et hyporéfléctives en regard des drusen.

Leur évolution peut se faire vers l'apparition de matériel vitelliforme, de néovaisseaux choroïdiens (de Type 1 le plus souvent) ou d'atrophie.

Bien que leurs caractéristiques ultra-structurales sont semblables à celles du drusen miliaire, leur cycle de vie et leurs complications maculaires sont plus comparables aux drusen séreux.

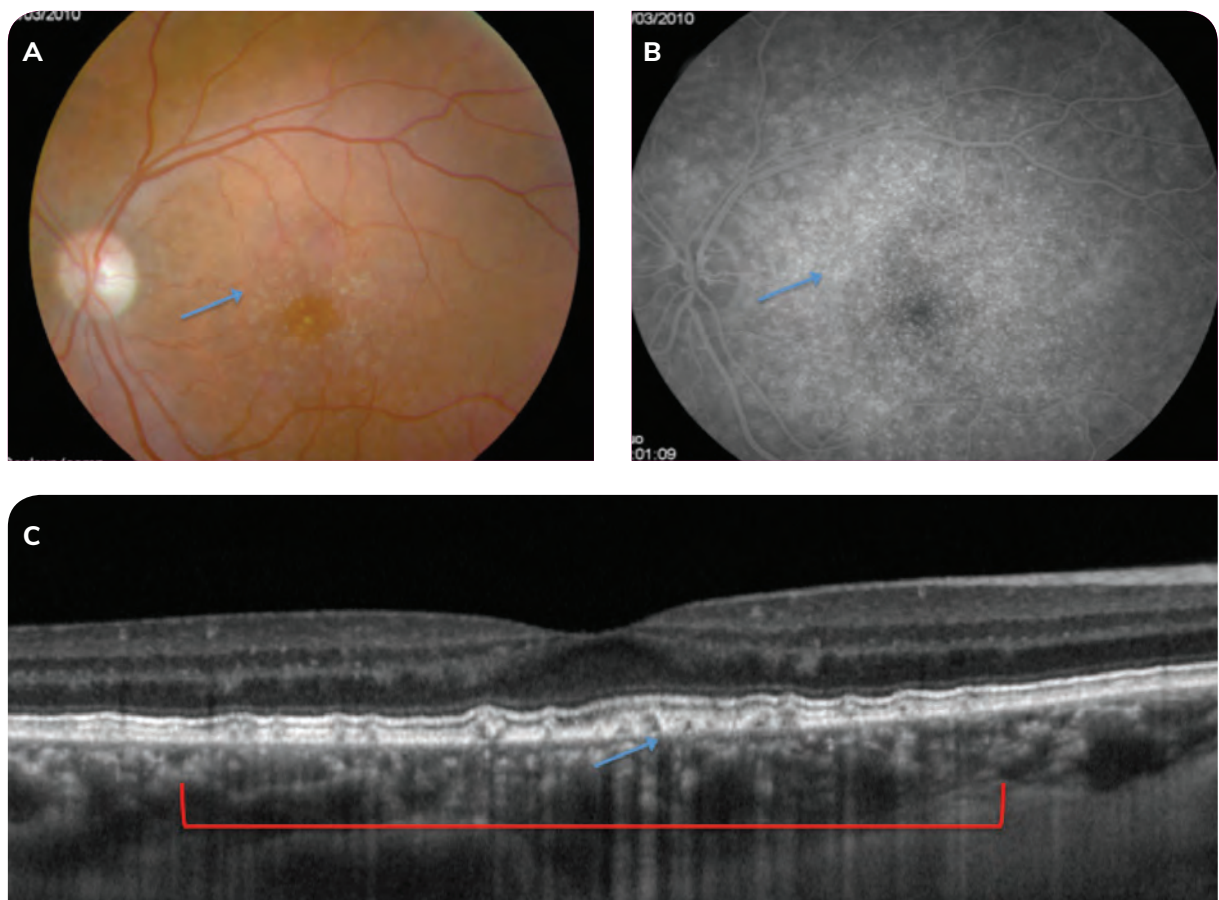


Fig. 6 : Drusen cuticulaires.

Cliché couleur (A) : Dépôts sous rétiniens ronds jaunâtres (25-75 microns) et nombreux, concentrés sur la macula correspondant à des drusen cuticulaires (flèche bleue). L'angiographie à la fluorescéine (B) montre un aspect caractéristique en voie lactée ou « star in the sky » avec des lésions plus nombreuses que sur le cliché couleur (flèche bleue). SD-OCT (C) : aspect en dents de scie avec une élévation peu profonde ou bien en forme de monticule (flèche bleue) réalisant sur la choroïde un aspect en « code-barre » (parenthèse rouge), avec une alternance de régions hyper et hyporéfléctives en regard des drusen.

6) Drusen « calcifiés », « régressifs » ou « réfractiles »

Les drusen calcifiés ont été décrits initialement par Gass en 1973, ils sont également appelés réfractiles en raison de leur aspect au FO. Plus récemment, le terme de drusen calcifié a laissé place au terme de drusen régressif¹⁵.

En effet, les drusen sont des dépôts de matériel extracellulaire riche en lipides (cholestérol) entre la membrane basale de l'EP et la couche interne de la membrane de Bruch. Certains processus de phagocytose ont été observés, avec une régression de la taille des drusen. Les drusen régressifs ou « regressing drusen » sont constitués par des dépôts de matériel lipidique calcifié (cholestérol) non phagocyté par les macrophages, et caractérisés par la présence d'une bande intensément hyperréfléctive en SD-OCT au niveau choroïdien (Figure 7).

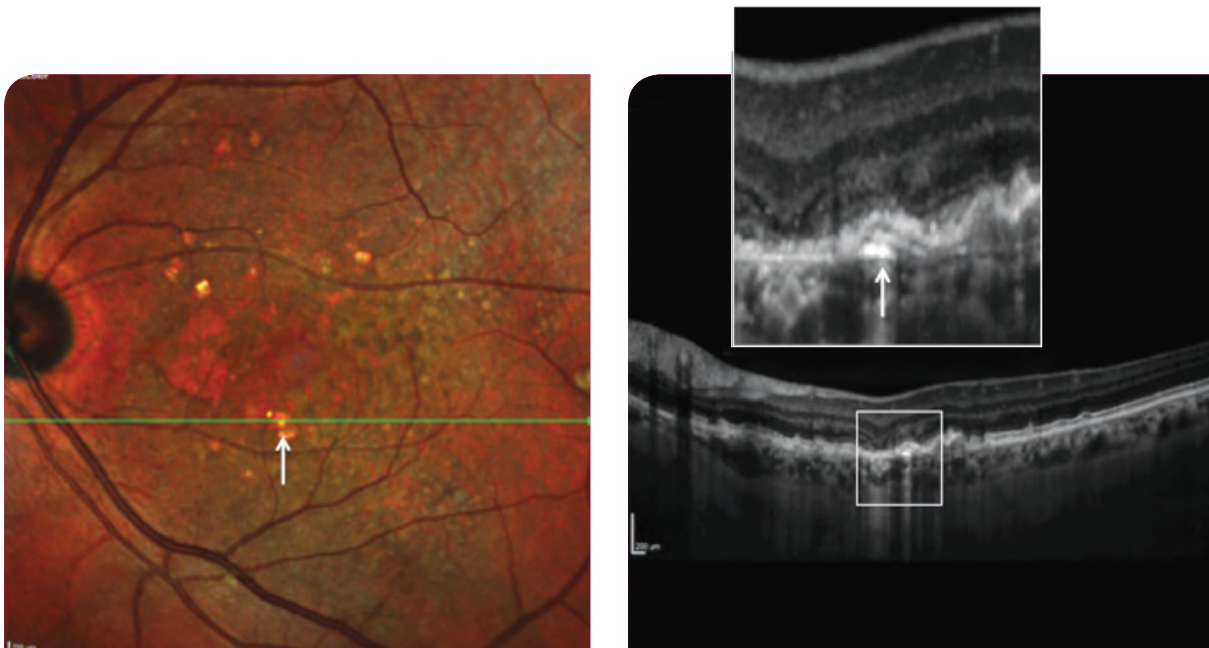


Fig. 7 : Drusen régressif calcifié.

Cliché Multicolor® montrant un drusen calcifié (flèche blanche) d'aspect réfringent avec coupe B-scan en OCT passant par la lésion. Le SD-OCT montre ici la présence d'une bande intensément hyperréfléctive en rapport avec du matériel lipidique (cholestérol) non phagocyté (flèche blanche).

7) Ghosts drusen

Les drusen fantômes ou « ghosts drusen¹⁶» décrits pour la première fois par l'équipe de Créteil, apparaissent en OCT sous forme de structures hyperréfléctives en forme de pyramide, denses en avant de l'EP, et sont associés à la DMLA atrophique. Ils sont mal visibles en angiographie à la fluorescéine et prennent un aspect iso ou hyperfluorescent sur fond d'atrophie (Figure 8). Dans une étude récente¹⁷, analysant l'origine des ghosts drusen les auteurs retrouvent dans un faible nombre de cas la présence initiale de drusen séreux.

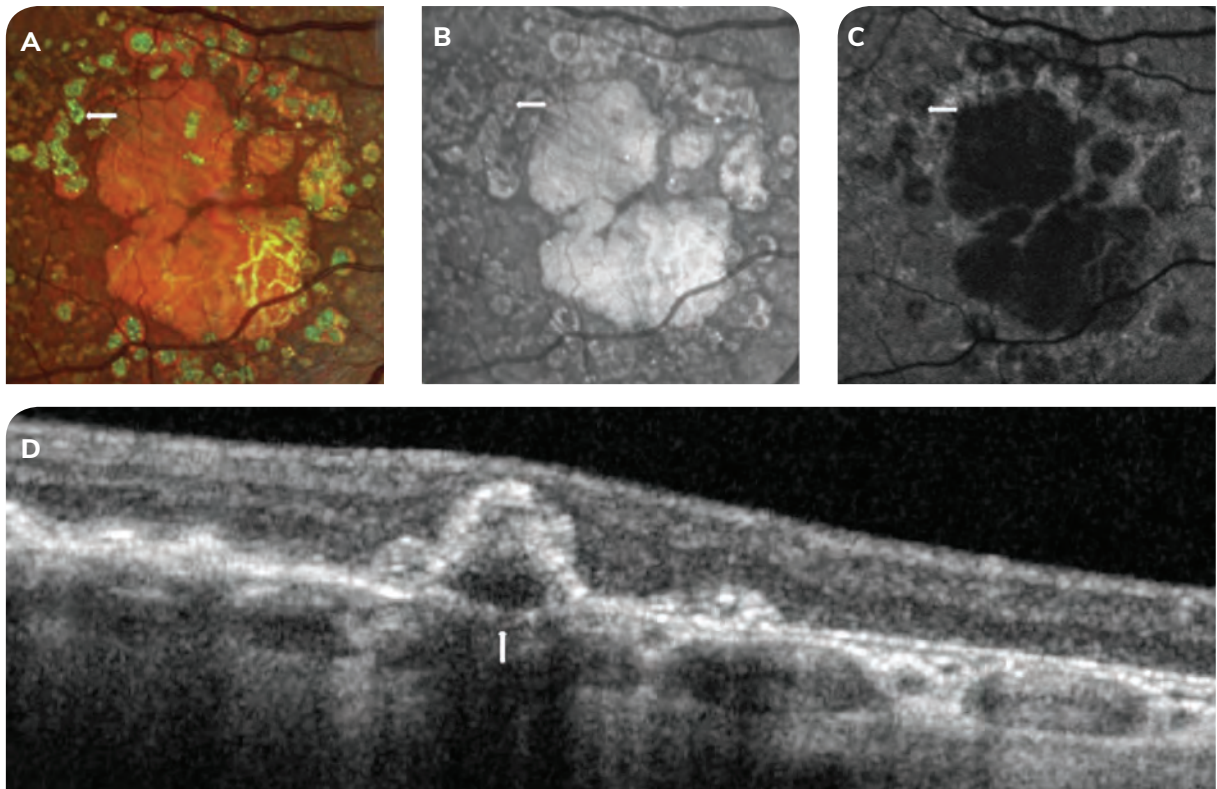


Fig. 8 : Ghost drusen.

Cliché Multicolor® (A) : présence de ghost drusen prédominant en regard des plages d'atrophie (flèche blanche). Cliché infrarouge (B) : lésion hyporéfléctive entourée d'une zone hyperréfléctive, avec quelques petits points blancs correspondant à la localisation du ghost drusen (flèche blanche). Cliché autofluorescent (C) : le ghost drusen (flèche blanche) apparaît comme une lésion relativement hyperautofluorescente en comparaison avec l'atrophie adjacente supérieure. SD-OCT (D) : structure pyramidale hyperréfléctive caractérisée par un centre hyporéfléctif (flèche blanche).

3. Maculopathie liée à l'âge et OCT-Angiographie

L'OCT-angiographie (OCTA) est une technique d'imagerie non-invasive qui permet la visualisation sélective de la circulation rétinienne et choroïdienne. Les drusen séreux entraînent, dans la plupart des cas, une atténuation du signal au sein de la choriocapillaire et des erreurs de segmentation peuvent survenir, en fonction de la morphologie des drusen¹⁸ (Figure 9). Dans le cas des pseudo-drusen réticulés, Alten *et al.*¹⁹ ont récemment décrit, au niveau de la choriocapillaire, une diminution importante de la densité vasculaire et de l'index du signal de décorrélation à ce niveau, suggérant une atteinte fonctionnelle de la choriocapillaire avec des zones de non-perfusion statistiquement plus importantes qu'en l'absence de pseudo-drusen²⁰.

L'OCTA permet une nouvelle analyse sémiologique de la MLA, nous permettant ainsi parfois de détecter plus tôt un risque évolutif vers une forme tardive. Les « drusen vascularisés » sont une entité décrite par Querques *et al.*²¹ avec comme hypothèse principale l'existence d'une néovascularisation de Type 1 qui mime les drusen séreux (Figure 9). Un travail récent de l'équipe de Tufts retrouve ce type de drusen dans 9,4% des yeux avec une DMLA intermédiaire²² soulevant des questions concernant le rythme de suivi de ces patients et la prise en charge thérapeutique. Malgré l'effet masque sur la choriocapillaire généré par les drusen et les potentiels artefacts, l'OCTA peut apporter des informations intéressantes concernant la non-perfusion de la choriocapillaire et la possible néovascularisation de ces lésions.

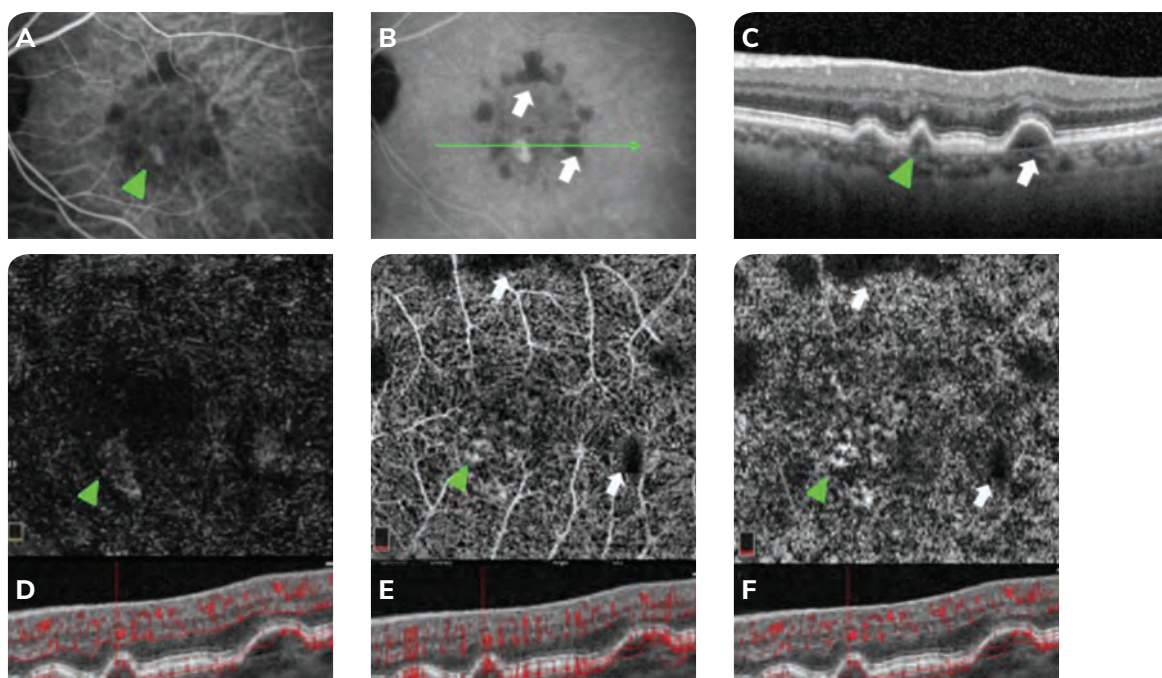


Fig. 9 : Imagerie multimodale d'un patient présentant des drusen séreux et un drusen vascularisé.

Angiographie ICG, temps précoce (A) et tardif (B). On note dès le temps précoce une lésion hyperfluorescente (tête de flèche verte), correspondant à une plaque au temps tardifs. Plusieurs drusen séreux, correspondant à une hypofluorescence précoce et tardive, peuvent être observés (flèche blanche). Le SD-OCT (C) met en évidence des décollements drusénoïdes correspondant aux deux lésions observées. L'OCT-A (D) retrouve, dans la segmentation de la rétine externe, une discrète lésion en hypersignal (tête de flèche verte). Dans la segmentation au niveau de la choriocapillaire avec artefacts de projection (E) et sans artefact de projection (F), la lésion en hypersignal est visible et correspond à un drusen vascularisé. En revanche, le signal de la choriocapillaire est atténué au niveau des drusen séreux (flèche blanche).

Conclusion

Le dépistage de la MLA est un élément incontournable de l'examen ophtalmologique à partir de 55 ans, grâce à la réalisation d'un fond d'œil ou d'une rétinophotographie.

Plusieurs types de drusen sont décrits avec un risque d'évolution vers une DMLA sévère. Le risque d'apparition d'une complication néovasculaire est très faible pour les drusen miliars. Cependant, les drusen séreux évoluent plus fréquemment vers une néovascularisation choroïdienne.

L'OCT est un examen essentiel pour la confirmation du diagnostic de MLA et pour éliminer la présence d'une activité néovasculaire. En cas de suspicion d'évolution vers une forme de DMLA exsudative, la place de l'angiographie recule et l'OCT-A permet d'apporter des informations intéressantes sur une possible néovascularisation.

Références

1. Klein R, Klein BEk, Linton KLP (1992). Prevalence of Age-related Maculopathy-The Beaver Dam Eye Study. *Ophthalmology* 99(6): 933-943.
2. Ferris FL, Davis MD, Clemons TE, et al. A simplified severity scale for age-related macular degeneration: AREDS Report No. 18. *Arch Ophthalmol Chic Ill* 1960. 2005;123(11):1570-4.
3. Li C-M, Clark ME, Chimento MF, Curcio CA. Apolipoprotein localization in isolated drusen and retinal apolipoprotein gene expression. *Invest Ophthalmol Vis Sci*. 2006;47(7):3119-3128.
4. Haimovici R, Gantz DL, Rumelt S, et al. The lipid composition of drusen, Bruch's membrane, and sclera by hot stage polarizing light microscopy. *Invest Ophthalmol Vis Sci*. 2001;42(7):1592-1599.
5. Dentchev T, Milam AH, Lee VM-Y, et al. Amyloid-beta is found in drusen from some age-related macular degeneration retinas, but not in drusen from normal retinas. *Mol Vis*. 2003;9:184-190.
6. Curcio CA, Messinger JD, Sloan KR, et al. Subretinal Drusenoid Deposits In Non-Neovascular Age-Related Macular Degeneration: Morphology, Prevalence, Topography, And Biogenesis Model. *Retina*. 2013;33(2) : 265-76.
7. Klein R, Klein BEk, Linton KLP. Prevalence of Age-related Maculopathy-The Beaver Dam Eye Study. *Ophthalmology*. 1992 ;99(6): 933-943.
8. A Randomized, Placebo-Controlled, Clinical Trial of High-Dose Supplementation With Vitamins C and E, Beta Carotene, and Zinc for Age-Related Macular Degeneration and Vision Loss. *Arch Ophthalmol*. 2001;119(10):1417-1436.
9. Klein R, Klein BEK, Knudtson MD, et al. Fifteen-year cumulative incidence of age-related macular degeneration: the Beaver Dam Eye Study. *Ophthalmology*. 2007;114(2):253-262.
10. Mimoun G, Soubrane G, Coscas G. Macular drusen. *J Fr Ophtalmol*. 1990;13(10):511-30.
11. Querques G, Canoui-Poitrine F, Coscas F, et al. Analysis of progression of reticular pseudo-drusen by spectral domain-optical coherence tomography. *Invest Ophthalmol Vis Sci*. 2012;53(3):1264-1270.
12. Zweifel SA, Imamura Y, Spaide TC, et al. Prevalence and significance of subretinal drusenoid deposits (reticular pseudo-drusen) in age-related macular degeneration. *Ophthalmol*. 2010;117(9):1775-1781.
13. Klein R, Meuer SM, Knudtson MD, et al. The epidemiology of retinal reticular drusen. *Am J Ophthalmol*. 2008;145(2):317-326.
14. Balaratnasingam C, Cherepanoff S, Dolz-Marco R, et al. Cuticular Drusen: Clinical Phenotypes and Natural History Defined Using Multimodal Imaging. *Ophthalmology*. 2018;125(1):100-118.
15. Querques G, Georges A, Ben Moussa N, et al. Appearance of regressing drusen on optical coherence tomography in age-related macular degeneration. *Ophthalmol*. 2014;121(1):173-179.
16. Bonnet C, Querques G, Zerbib J, et al. Hyperreflective pyramidal structures on optical coherence tomography in geographic atrophy areas. *Retina*. 2014;34(8):1524-30.
17. Bottin C., Zambrowski O., Querques G, et al. Origins of Ghost Drusen: A follow-up Analysis. *Ophthalmology @ Point of Care*.
18. Alten F, Lauermaun JL, Clemens CR, et al. Signal reduction in choriocapillaris and segmentation errors in spectral domain OCT angiography caused by soft drusen. *Graefes Arch Clin Exp Ophthalmol*. 2017;255(12):2347-2355.
19. Alten F, Heiduschka P, Clemens CR, Eter N. Exploring choriocapillaris under reticular pseudo-drusen using OCT-Angiography. *Graefes Arch Clin Exp Ophthalmol*. 2016;254(11):2165-2173.
20. Nesper PL, Soetikno BT, Fawzi AA. Choriocapillaris Nonperfusion is Associated With Poor Visual Acuity in Eyes With Reticular Pseudo-drusen. *Am J Ophthalmol*. 2017;174:42-55.
21. Querques G, Souied EH. Vascularized Drusen: Slowly Progressive Type 1 Neovascularization Mimicking Drusenoid Retinal Pigment Epithelium Elevation. *Retina*. 2015;35(12):2433-9.
22. Chris Or, Jeffrey Heier, Namrata Saroj, A. Yasin Alibhai, Nadia Waheed. Incidence of Vascularized Drusen in Non-Exudative Age-related Macular Degeneration using Spectral Domain Optical Coherence Tomography (OCT) Angiography. Poster B0328 ARVO 2018.





Néovaisseaux de Type 1

Néovaisseaux de Type 1

PARTIE 1 :

Les néovaisseaux choroïdiens de Type 1

Jean-Louis Bacquet, Alexandra Mouallem-Bézière

1. Définition

Les néovaisseaux de Type 1, ou « sous-épithéliaux », constituent de loin le sous-type le plus prévalent dans la DMLA exsudative : de 60 à 85% au diagnostic selon les séries. Ils sont définis par une prolifération néovasculaire en dessous puis au travers de l'épithélium pigmentaire rétinien (EPR). Décrits depuis 1987 et classés comme tels par Gass en 1994, ils sont différenciés d'une part des néovaisseaux de Type 2 qui prolifèrent au-dessus de l'EPR (néovaisseaux « visibles »), mais également des néovascularisations de Type 3 qui prolifèrent au sein même de la rétine (à partir du plexus rétinien profond) occasionnant un débat sur l'histoire naturelle de ces néovascularisations de Type 3 et leur origine : anastomose chorio-rétinienne, rétinochoroïdienne ou prolifération intra-rétinienne.

Certains auteurs rattachent aux néovaisseaux de Type 1 la vasculopathie polypoidale (VPC) en parlant de « NVC de Type 1 anévrysmaux » (Freund *et al.*). Leur définition première étant basée sur des signes angiographiques, le terme de « néovaisseaux occultes » lui est parfois substitué, s'opposant aux néovaisseaux dits « visibles » ou « classiques » situés au-dessus de l'EPR.

On trouve également fréquemment dans la littérature la description angiographique de ces NVC de Type 1 le terme « ill-defined » c'est-à-dire mal délimités.

2. Epidémiologie

Selon une étude dans une population américaine par Jung *et al.*, portant sur 374 patients (dont 2/3 de femmes, 95% de patients caucasiens) les néovaisseaux de Type 1 représentaient 50% de toutes les formes cliniques de DMLA exsudative contre 12% pour les néovaisseaux visibles et 28% de néovaisseaux intra-rétiniens (RAP). Il restait 10% de formes mixtes associant différents sous-types. C'était la première fois qu'une étude épidémiologique retrouvait une fréquence de NVC de Type 1 aussi modeste et a *contrario* une proportion de NVC de Type 3 aussi importante.

3. Présentation clinique

Le diagnostic de néovaisseaux de Type 1 doit être évoqué en priorité devant la survenue aiguë ou subaiguë d'un syndrome maculaire chez un patient âgé. Celui-ci pouvant associer :

- Baisse d'acuité visuelle prédominant de près ;
- Métamorphopsies ;
- Scotome / micro-scotome ;
- Micropsie ;
- Dyschromatopsie ;
- Baisse de la sensibilité aux contrastes.

Ces signes peuvent être associés à des degrés variables ou absents. Le patient peut également être pauci ou asymptomatique. Par rapport aux néovaisseaux visibles, la plainte fonctionnelle est volontiers plus insidieuse, d'installation progressive voire impossible à dater pour le patient.

Au fond d'œil, il est possible d'observer des signes de NVC notamment : œdème rétinien, décollement séreux rétinien, hémorragie maculaire et présence d'exsudats, plus fréquemment que pour les néovaisseaux visibles. Cependant, ces signes sont le plus souvent discrets voire inconstants et manquent de spécificité. L'aspect d'œdème maculaire cystoïde ou d'œdème blanc rétinien est inhabituel à la phase précoce, mais peut se retrouver si le diagnostic est tardif.

On recherchera bien sûr les signes précurseurs de toute DMLA, à savoir drusen et/ou pseudo-drusen réticulés ainsi que des anomalies de l'épithélium pigmenté (migrations ou altérations).

4. Sémiologie : différents phénotypes de NVC de Type 1

Dans la démarche diagnostique de caractérisation et avec à notre disposition des moyens diagnostiques performants, nous pouvons distinguer au sein des néovaisseaux choroïdiens sous l'EPR plusieurs types de présentations en imagerie.

Soulignons d'abord l'habitude française de séparer les décollements de l'épithélium pigmentaire vascularisés (DEP-v) des autres néovaisseaux. Cette séparation n'est en règle générale pas faite dans les publications anglo-saxonnes, puisque les DEP vascularisés ne constituent que l'expression d'un soulèvement vascularisé de l'EPR. Cependant, les DEP vascularisés et les NVC de Type 1 peuvent avoir un pronostic et une réponse thérapeutique différents, on retiendra une certaine imprévisibilité dans la réponse aux anti-VEGF des DEP-v, notamment le risque de déchirure de l'EPR.

L'aspect biomicroscopique d'un DEP vascularisé est celui d'une lésion jaune-orange en relief. Cette lésion est classiquement hyperfluorescente en angiographie à la fluorescéine et l'OCT montre une hétérogénéité de la réflectivité sous l'EPR qui peut être associée à du fluide sous-rétinien hyporéfléctif.

On distinguera ainsi de multiples sous-types sémiologiques de NVC de Type 1 qui seront détaillés dans les chapitres suivants (Figure 1).

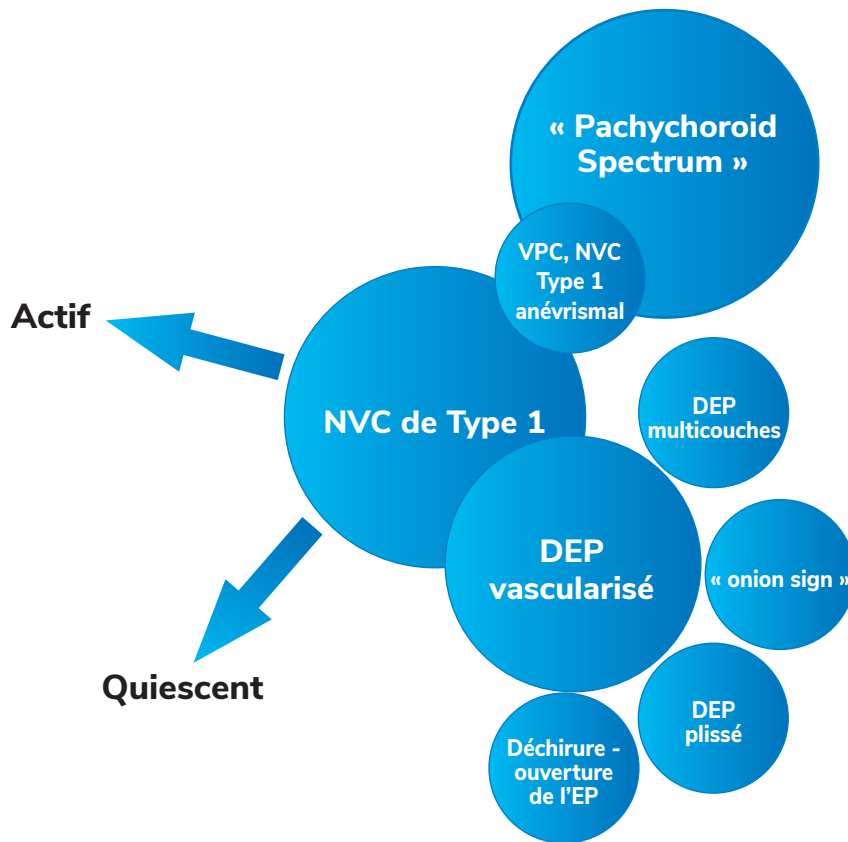


Fig. 1 : Présentation et formes frontalières de la néovascularisation choroïdienne de Type 1

5. Physiopathologie

L'origine de ces néovaisseaux est **choroïdienne**. La théorie admise de nos jours est celle d'une prolifération vasculaire (néoangiogenèse) à la faveur d'une effraction de la membrane de Bruch, chez un patient avec des drusen, sur un terrain génétique prédisposé.

Le rôle de l'inflammation intra-rétinienne (dont le témoin en imagerie pourrait être la présence de points hyper-réfléctifs) et des cellules macrophagiques est démontré de plus en plus clairement notamment par Sennlaub *et al.* L'association génétique forte avec des mutations dans certains facteurs du complément renforce cette idée.

6. Imagerie

Définis d'abord par l'angiographie et l'histologie, puis par l'OCT en mode B et enfin par l'OCT-angiographie, la distinction entre les formes cliniques et les types de néovaisseaux a pris une importance capitale dans la démarche de caractérisation des patients souffrant de DMLA exsudative (« phénotype néovasculaire »).

Les caractéristiques principales des néovaisseaux choroïdiens de Type 1 en imagerie sont résumées ci-dessous. L'interprétation des examens d'imagerie étant liée à la compréhension de la localisation des NVC, rappelons que le substrat biologique des images réalisées est la position du néovaisseau, celui-ci **émergeant de la choroïde et s'étendant sous l'EPR**, décollant ce dernier et la rétine neurosensorielle sus-jacente (DEP, DSR) (Figure 2).

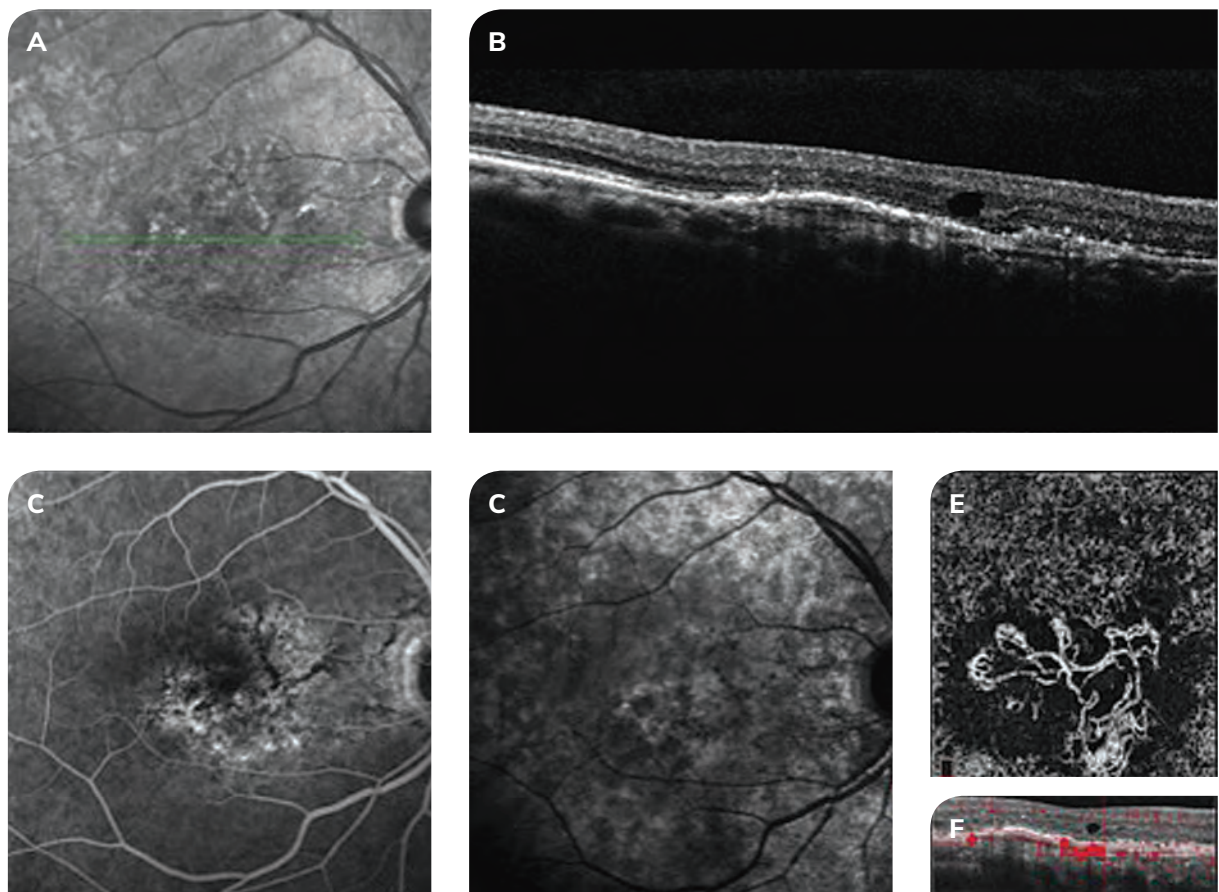


Fig. 2 : Imagerie multimodale d'une néovascularisation choroïdienne de Type 1.

A : Hyper et hypo-réfléctivités hétérogènes granulaires sur le cliché infrarouge.

B : OCT-SD montrant du liquide sous et intra-rétinien, associé à un DEP en double bosse, des points hyper-réfléctifs intra-rétiniens.

Une zone d'affaissement de la membrane limitante externe est identifiée, évoquant une atrophie focale des photorécepteurs.

C : angiographie à la fluorescéine, temps intermédiaire : hyperfluorescence hétérogène périfovolaire (« pin points ») associée à une hypofluorescence linéaire en rapport avec un masquage secondaire à la migration de pigment.

D : angiographie au vert d'indocyanine, temps tardif : discrète hyperfluorescence de la zone maculaire (« plaque »).

E : OCT-angiographie montrant le lacis néovasculaire et ses ramifications.

F : Présence de flux vasculaire au sein du DEP en regard de la logette intra-rétinienne.

1) Angiographie à la fluorescéine et au vert d'indocyanine

En **angiographie à la fluorescéine**, la néovascularisation de Type 1 est mal définie, inhomogène, « marécageuse », avec une imprégnation précoce de la lésion, réalisant l'aspect de pin points hyper-fluorescents. Sur les clichés tardifs, la lésion augmente en taille et en intensité de fluorescence, l'on observe des bords flous de la lésion en rapport avec une fuite du colorant. On parle donc de diffusion angiographique tardive.

L'aspect le plus typique de cette forme clinique est la « plaque néovasculaire » hypercyanescente au temps tardif de l'**angiographie en ICG**.

2) SD-OCT

L'OCT-SD montre, selon le stade de la néovascularisation, la présence d'une élévation ou d'un décollement de l'EPR dans 98% des cas. Cette élévation est initialement modérée, séparée de la membrane de Bruch par un espace hyporélectif.

Ce DEP peut cependant devenir très important. On suspectera la présence d'un néovaisseau occulte devant un aspect irrégulier, festonné, fragmenté ou épaissi de l'EPR.

Des signes d'activité exsudative sont souvent associés à ces néovaisseaux, parmi lesquels :

- Fluide sous-rétinien (ou Décollement Séreux Rétinien, DSR) ;
- Points hyper-réfectifs intra-rétiniens (pour certains auteurs uniquement) ;
- Hyper-réfectivité pré-épithéliale (« gris pré-épithélial ») ;
- Logettes cystoïdes au sein de la rétine neurosensorielle ;
- Augmentation de l'épaisseur rétinienne diffuse ou localisée.

3) OCT-angiographie

L'OCT-angiographie a pris une place considérable dans la caractérisation des NVC de Type 1. En effet, de nombreuses études valident sa sensibilité et remettent en cause la prééminence de l'angiographie systématique. Ainsi, l'étude COFT-1 montre une sensibilité de 85,7% de l'OCTA associée à l'OCT structurel en mode B en comparaison avec le gold standard (angiographie). L'OCTA seule avait une sensibilité insuffisante (66,7%). La première cause de faux négatifs est le masquage du signal néovasculaire par un DEP qui peut perturber la segmentation automatique (Figure 3). L'OCTA s'intègre donc dans l'imagerie multimodale et ne suffit pas à lui seul au diagnostic avec une performance suffisante.

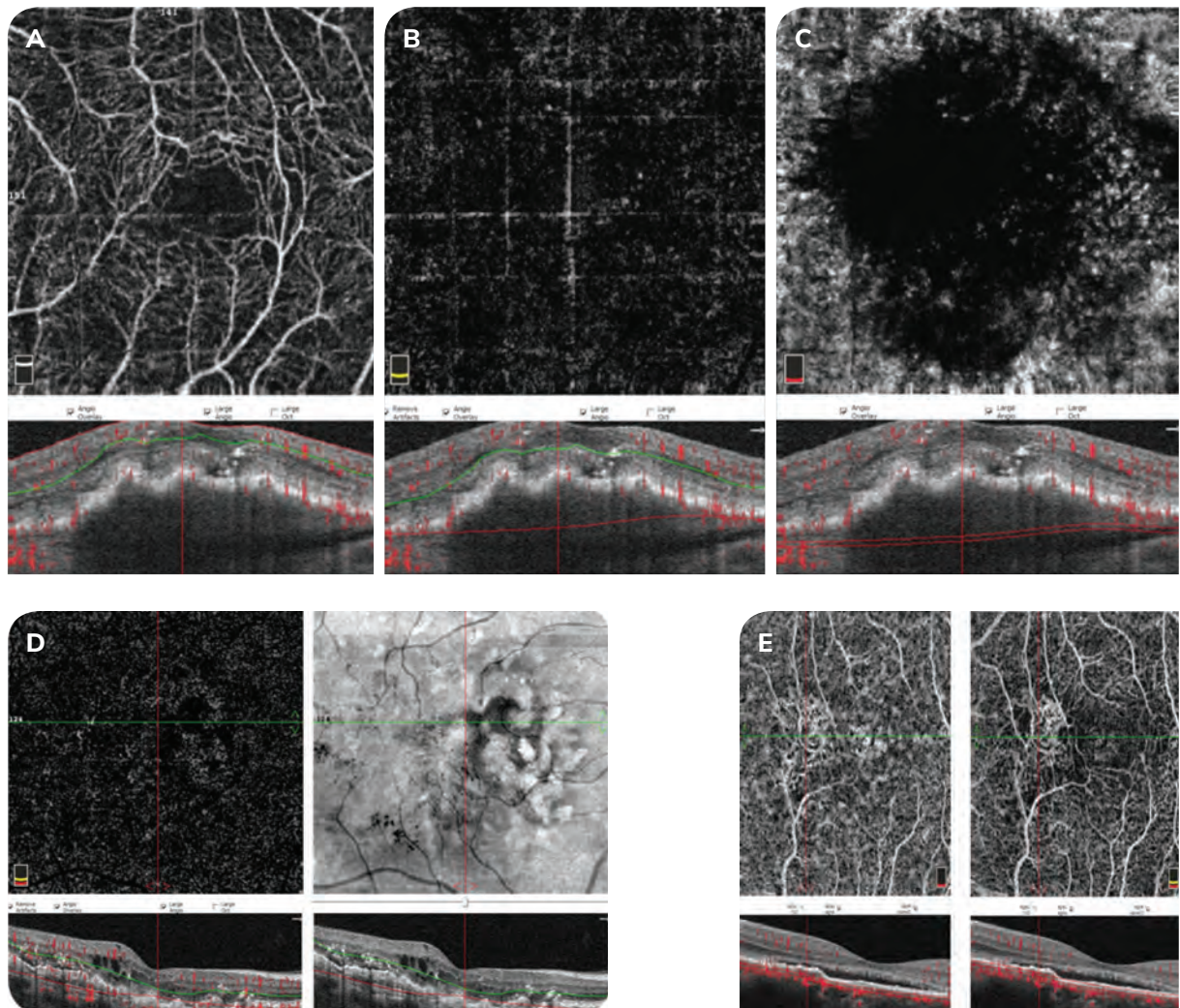


Fig. 3 : A, B, C : tentative de mise en évidence d'un réseau néovasculaire au sein d'un DEP (DEP-v) très haut avec segmentation manuelle. Le néovaisseau demeure invisible.

D : Signes d'activité exsudative évidents en OCT structural (logettes intra-réiniennes, exsudats, épaissement rétinien) sans néovaisseau visible en OCTA.

E : démasquage d'une partie du lacs néovasculaire et augmentation de la précision de l'image en corrigeant manuellement la segmentation (à gauche : automatique, à droite : manuelle).

7. Thérapeutique

La prise en charge thérapeutique des patients atteints de DMLA néovasculaire avec néovaisseaux de Type 1 repose aujourd'hui sur les injections intra-vitréennes de molécules au pouvoir anti-angiogénique préférentiellement selon la stratégie « Initiation - Observation - Individualisation », d'après les recommandations de la Fédération France Macula.

Les différents protocoles thérapeutiques (Pro Re Nata ou PRN, Treat and Extend, Observe and Plan) et les molécules employées (anti-VEGF) font encore l'objet d'études comparatives. Il existe un consensus pour débuter le traitement d'un NVC de Type 1 par 3 injections d'anti-VEGF à un mois d'intervalle (initiation), selon les recommandations de la Société Française d'Ophthalmologie.

Le pronostic des néovaisseaux de Type 1 semble être bon avec une réponse favorable aux anti-VEGF de manière générale et une moindre atrophie lors du suivi en comparaison avec les néovascularisations de Type 3. Les patients nécessitant très peu d'IVT pour maintenir une rétine « asséchée » (sans récurrence exsudative), représentent une minorité (environ 5%). Il existe une proportion plus notable de formes plus sévères nécessitant des injections mensuelles parfois pendant des années (environ 10% des cas). Entre ces deux extrêmes, la majorité des patients souffrant de NVC de Type 1 nécessitent entre 6 et 8 IVT en moyenne la première année, avec une individualisation du rythme de réinjection.

Les compléments alimentaires riches en antioxydants, lutéine, zéaxanthine et oméga-3 ont fait la preuve de leur efficacité préventive (cf. chapitre consacré) notamment en ce qui concerne l'œil adelphe.

8. Perspectives

L'avenir dans la prise en charge des NVC de Type 1 est certainement à envisager avec :

- Une caractérisation de plus en plus précise du phénotype néovasculaire des patients.
- Des analyses quantitatives en imagerie (notamment avec mise en évidence du lacis néovasculaire isolé) permettant d'apprécier la réponse thérapeutique anatomiquement sur le néovaisseau et non seulement sur la rétine.
- Des corrélations phénotype / génotype à établir.
- Des thérapeutiques adaptées au profil génétique et au phénotype vasculaire de chaque patient.

Références

- Dansingani KK, Gal-Or O, Sadda SR, *et al.* Understanding aneurysmal Type 1 neovascularization (polypoidal choroidal vasculopathy): a lesson in the taxonomy of 'expanded spectra' - a review. *Clin Exp Ophthalmol.* 2017;46(2):189-200.
- Jung J., Chen C., Mrejen S., *et al.* The Incidence of Neovascular Subtypes in Newly Diagnosed Neovascular Age-Related Macular Degeneration. *American Journal of Ophthalmology*, 2014, Pages 769-779.e2
- Coscas G, De Benedetto U, Coscas F, *et al.* (2013) Hyperreflective dots: a new spectral-domain optical coherence tomography entity for follow-up and prognosis in exudative age-related macular degeneration. *Int J Ophthalmol* 229:32-7.
- Ores R, Puche N, Querques G, *et al.* (2014) Gray hyper-reflective subretinal exudative lesions in exudative age-related macular degeneration. *Am J Ophthalmol* 158:354-61.
- Kuehlewein L, Bansal M, Lenis LT, *et al.* (2015) Optical Coherence Tomography Angiography of Type 1 Neovascularization in Age-Related Macular Degeneration *Am J Ophthalmol* 160: 739-748.
- Mrejen S, Sarraf D, Mukkamala SK, Freund KB (2013). Multimodal imaging of pigment epithelial detachment: a guide to evaluation. *Retina* 33:1735-1762.
- Pang CE, Messinger JD, Zanzottera EC *et al.* (2015). The Onion Sign in Neovascular Age-Related Macular Degeneration Represents Cholesterol Crystals. *Ophthalmology* 122:2316-26.
- Querques G, Capuano V, Costanzo E, *et al.* 2016. Retinal pigment epithelium aperture : A Previously Unreported Finding in the Evolution of Avascular Pigment Epithelium Detachment. *Retina* 36 Suppl 1:S65-S72.
- Lam D, Semoun O, Blanco-Garavito R, *et al.* 2017, Wrinkled vascularized retinal pigment epithelium detachment prognosis after intravitreal anti-VEGF therapy. [Epub ahead of print]
- Querques G, Srour M, Massmaba N, *et al.* 2013, Functional characterization and multimodal imaging of treatment-naïve quiescent choroidal neovascularization. *Invest Ophthalmol Vis Sci* 21;54:6886-92.
- Semoun O, Cohen SY, Srour M, *et al.* Comité scientifique de la Fédération France Macula. Individualized management of patients with exudative AMD, IOI protocol: Injection-observational-individualization. *J Fr Ophtalmol.* 2017;40(3):169-176.
- Inoue M, Jung JJ, Balaratnasingam C, *et al.* COFT-1 Study Group, 2016. A comparison between optical coherence tomography angiography and fluorescein angiography for the imaging of Type 1 neovascularization. *Investig. Ophthalmology Vis. Sci.* 2016 ;57,314-323.

Néovaisseaux de Type 1

PARTIE 2 : Néovaisseaux choroïdiens de Type 1 *Quiescents*

Vittorio Capuano

1. Diagnostic

En 2013 Giuseppe Querques et l'équipe de Créteil¹ ont décrit les caractéristiques fonctionnelles et d'imagerie ainsi que l'évolution naturelle des néovaisseaux choroïdiens (NVC) de Type 1 *quiescents* dans le cadre de la dégénérescence maculaire liée à l'âge (DMLA) intermédiaire (Figure 1).

Les caractéristiques d'imagerie sont les suivantes :

1. En **angiographie à la fluorescéine (AF)**, les NVC *quiescents* apparaissent comme des lésions hyper-fluorescentes à bords nets, sans diffusion aux temps tardifs ;
2. En **angiographie au vert d'indocyanine (ICG)**, les NVC *quiescents* sont caractérisés par un réseau hyper-fluorescent aux temps précoce et intermédiaire, et comme une plaque hyper-cyanescente aux temps tardifs (comme des NVC de Type 1 décrits par D. Gass)² ;
3. En **tomographie en cohérence optique (OCT)**, les NVC *quiescents* apparaissent comme un petit décollement de l'épithélium pigmentaire (DEP) avec un axe principal horizontal, sans signe exsudatif sous ou intra-rétinien. Ce DEP montre une réflectivité modérée permettant la visualisation de la membrane de Bruch (J, K, L) (HRA, Heidelberg Engineering).

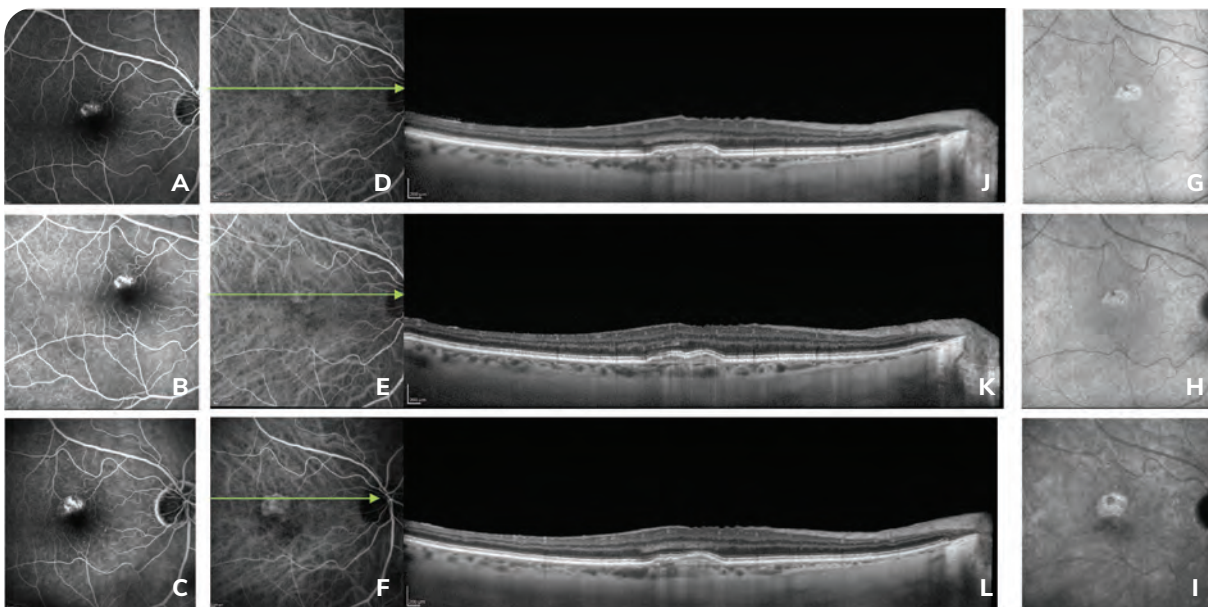


Fig. 1 : Imagerie multimodale de néovaisseaux choroïdiens de Type 1 *Quiescents* et suivi dans le temps.

En angiographie à la fluorescéine (A, F), les NVC *quiescents* apparaissent comme des lésions hyper-fluorescentes à bords nets, sans diffusion aux temps tardifs (A, B, C). En angiographie au vert d'indocyanine (ICG), les NVC *quiescents* sont caractérisés par un réseau hyper-fluorescent aux temps précoce et intermédiaire (D, E, F), et comme une plaque hyper-cyanescente aux temps tardifs (G, H, I). En tomographie en cohérence optique (OCT), les NVC *quiescents* apparaissent comme un petit décollement de l'épithélium pigmentaire (DEP) avec un grand axe horizontal sans signe exsudatif sous ou intra-rétinien. Ce DEP montre une réflectivité modérée permettant la visualisation de la membrane de Bruch (J, K, L) (HRA, Heidelberg Engineering).

Les néovaisseaux *quiescents* présentent donc les caractéristiques fonctionnelles principales suivantes :

1. Absence de symptomatologie du patient ;
2. Absence d'altération à l'examen micro-périmétrique.

Avec les caractéristiques secondaires suivantes :

1. Absence de signes exsudatifs pendant au minimum 6 mois. Toutefois, pour certains auteurs³ on peut parler de NVC *quiescents* dès la première observation sans attendre cette caractéristique temporelle.
2. Absence d'antécédents de traitements oculaires (injection intra-vitréenne d'anti-VEGF, PDT, laser Argon).

Trois ans plus tard, Palejwala et son équipe⁴ ont publié pour la première fois une image OCT-A de NVC *quiescents*. Cet examen non invasif devient rapidement le *gold standard* pour le diagnostic et le suivi de NVC *quiescents*. En 2016, Carnevali⁵ a calculé le taux de sensibilité et spécificité de l'OCT-A (examen *non-invasif*) versus l'imagerie classique (AF, ICG, OCT) (*invasive*) utilisée lors du diagnostic initial, avec un taux de détection de 81,8% et 100% respectivement. Les NVC *quiescents* apparaissent classiquement en **OCT-A** comme réguliers, à bords bien définis, sans arcades périphériques. Un « feeder vessel » (tronc nourricier) est un repère fréquent (Figure 2).

Les NVC *quiescents* ne sont pas exclusifs de la DMLA « intermédiaire », ils ont été décrits aussi dans la forme tardive atrophique⁶ (Figures 3 et 4), ainsi que dans la pachychoïde⁷. Plus récemment un cas dans le cadre des stries angioïdes a été publié⁸. Dans ces derniers cas, les caractéristiques principales et complémentaires sont similaires à celles définies pour la DMLA, néanmoins, on observe certaines particularités. En particulier, dans le cadre de la DMLA atrophique, on observe pour l'OCTA un plus faible taux de sensibilité comparé à la DMLA intermédiaire (68% versus 81%) avec le même taux de spécificité (100%).

Dans la seule étude longitudinale⁶ portant sur des patients ayant des NVC *quiescents* dans le cadre de la DMLA atrophique, ces derniers gardent leur acuité visuelle plus longtemps par rapport aux patients avec une épargne fovéale. L'hypothèse retenue est que les NVC *quiescents* seraient un facteur protecteur contre la progression de l'atrophie en raison du flux sanguin capable de nourrir la choriocapillaire et les photorécepteurs.

Concernant les NVC *quiescents* chez les patients ayant une pachychoïde, la caractéristique la plus fréquente est la présence d'un hyper-signal en OCT-A à bords nets et une forme plutôt irrégulière au sein d'un DEP. Aux temps tardifs de l'angiographie ICG, une hypo-fluorescence due au wash-out de la lésion a été aussi décrite⁷.

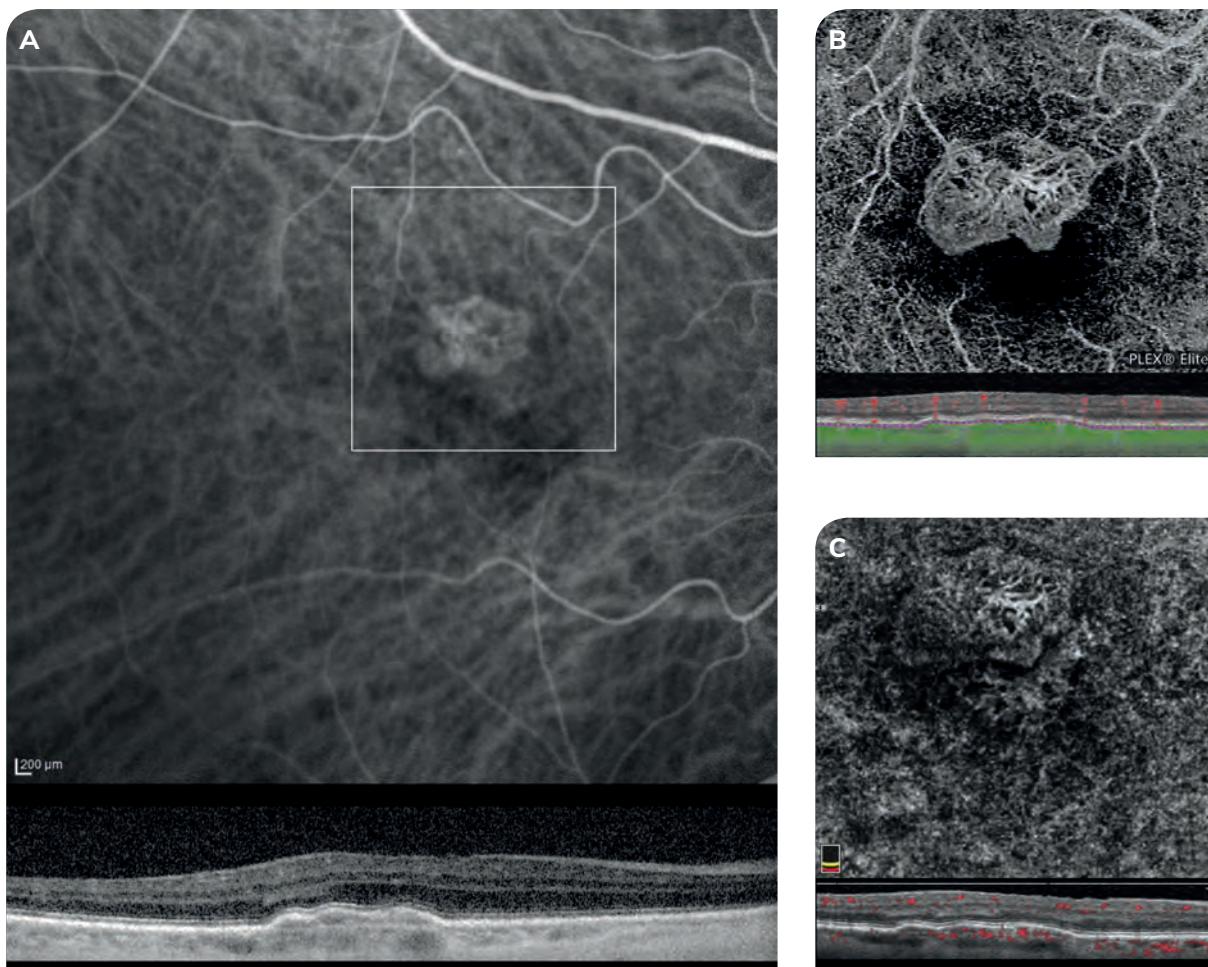


Fig. 2 : Angiographie au vert d'indocyanine (ICG) au temps intermédiaire et optical cohérence tomography angiography (OCT-A) de néovaisseaux choroïdiens (NVC) de Type 1 *Quiescents* (imagerie multimodale du patient de la Figure 1).

En angiographie ICG, les NVC de Type 1 *quiescents* sont caractérisés par un réseau hyper-fluorescent aux temps précoce et intermédiaire (A : HRA, Heidelberg Engineering). En OCT-A, la même lésion est caractérisée par une forme régulière, à bord bien défini, avec un feeder vessel, sans arcades périphériques (B : PLEXelite, Carl Zeiss) (C : rtvue, Optovue).

2. Surveillance

Une surveillance bimensuelle dès la première visite et pendant au moins 6 mois est fortement conseillée. En cas d'apparition de signes exsudatifs pendant cette période de surveillance, on préfère l'appellation « early detection of NVC » (NVC de détection précoce). A partir du 6^{ème} mois les critères diagnostiques de NVC *quiescents* sont remplis. Classiquement, les NVC *quiescents* restent stables (sans exsudation au long temps) alors que la taille de la membrane néovasculaire augmente. Néanmoins une surveillance trimestrielle est indiquée. Le taux de complication est variable : on passe d'un taux de 6,6% d'exsudation dans le cadre de la DMLA intermédiaire à 26% dans le cadre de la DMLA atrophique. En cas d'exsudation à partir du 6^{ème} mois, on préfère l'appellation « conversion NVC *quiescents* to active (or exsudative) » (conversion des néovaisseaux *quiescents* en actifs).

Cette nomenclature n'est toutefois pas acceptée par certains auteurs³.

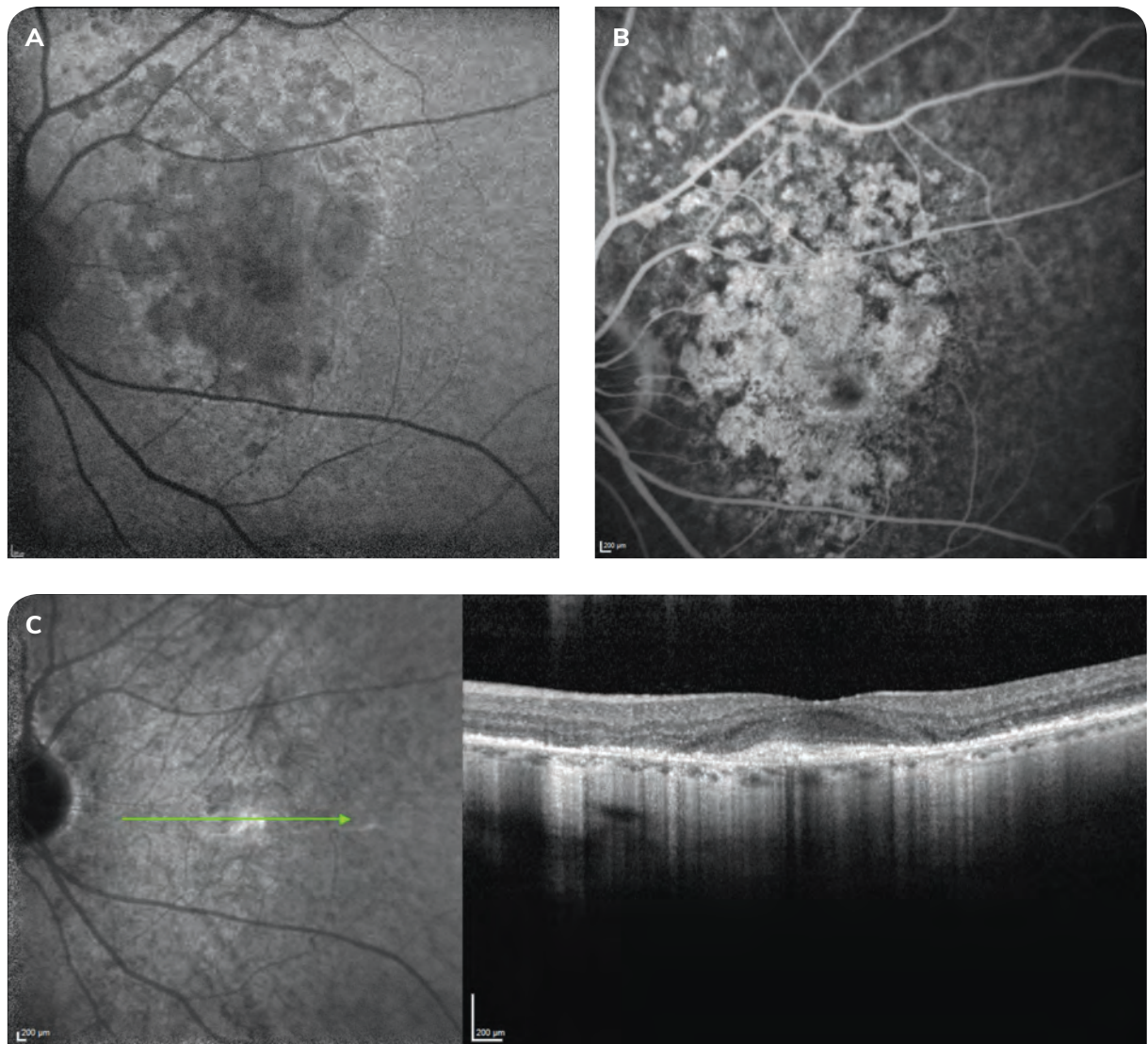


Fig. 3 : Imagerie multimodale de néovaisseaux choroïdiens (NVC) de Type 1 *quiescents* dans le cadre d'une dégénérescence maculaire liée à l'âge de type atrophique.

En autofluorescence les NVC de Type 1 *quiescents* ne sont pas visibles (A). En angiographie à la fluorescéine (AF), les NVC *quiescents* apparaissent comme des lésions hyper-fluorescentes à bords nets, sans diffusion aux temps tardifs, on observe aussi l'hyper-fluorescence due à l'atrophie de l'épithélium pigmentaire (B). En angiographie au vert d'indocyanine (ICG), les NVC *quiescents* sont caractérisés par une plaque hyper-cyanescente aux temps tardifs (C). En tomographie en cohérence optique (OCT), les NVC *quiescents* apparaissent comme un petit décollement de l'épithélium pigmentaire (DEP) avec un grand axe horizontal sans signe exsudatif sous ou intra-rétinien. Ce DEP montre une réflectivité modérée permettant la visualisation de la membrane de Bruch entourée d'une diminution de l'épaisseur rétinienne et d'une augmentation de la transmission lumineuse due à l'atrophie de l'épithélium pigmentaire (HRA, Heidelberg Engineering).

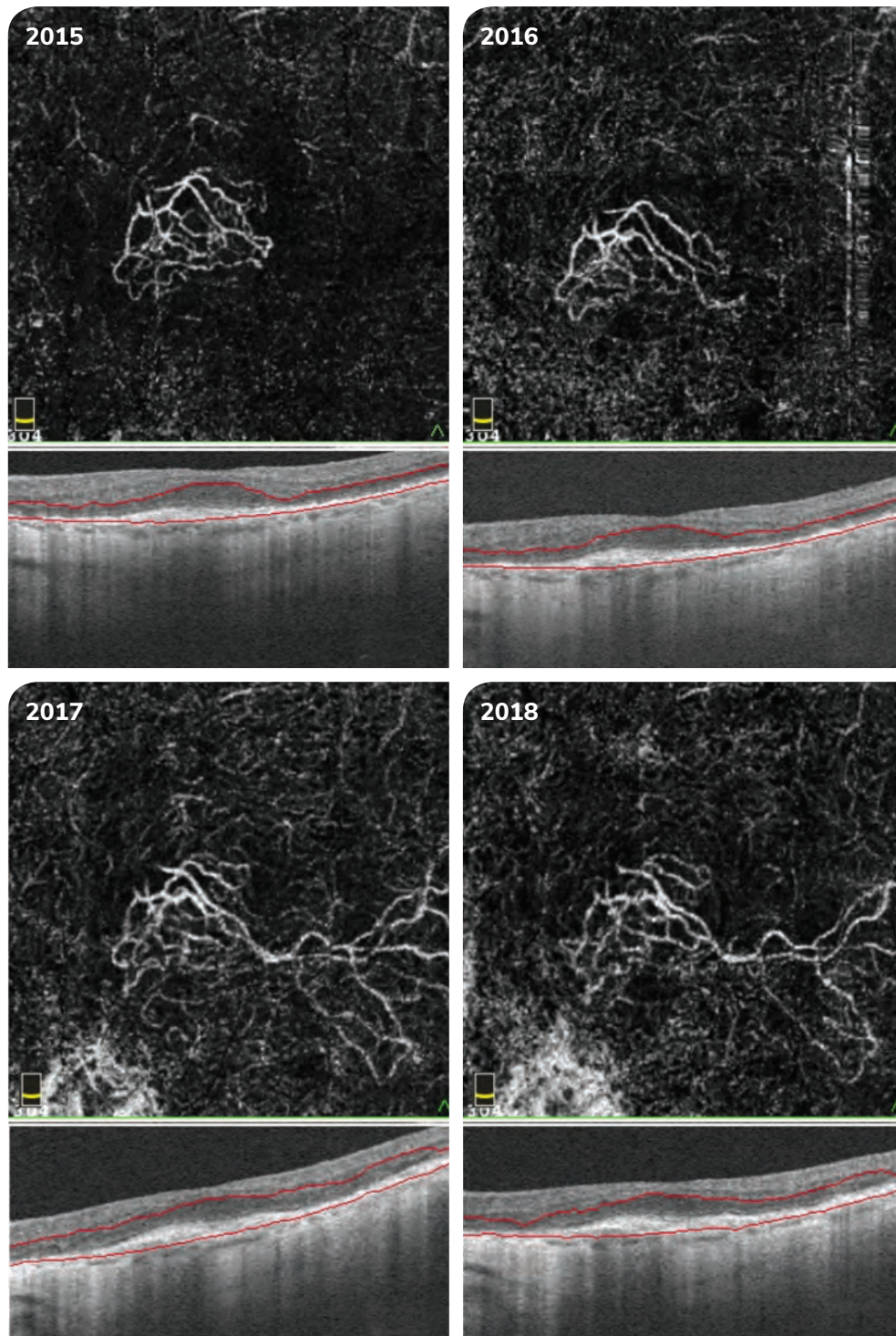


Fig. 4 : Optical coh rence tomography angiography (OCT-A) de n vovaisseaux choroidiens (NVC) de Type 1 *Quiescents* dans le cadre d'une d g n rescence maculaire li e   l' ge (DMLA) de type atrophique (imagerie multimodale du patient de la Figure 3).

En OCT-A, les NVC de Type 1 *Quiescents* dans le cadre d'une DMLA sont caract ris s par une forme plut t irr guli re,   bord bien d fini, sans feeder vessel, sans arcade p riph rique, avec un flux plut t « filiforme ». Cette l sion va s'agrandir au fil du temps sans modification d'aspect (C : Rtvue, Optovue).

3. Traitement

Le gold standard pour le traitement des NVC *quiescents* « activés » est une série d'injections intravitréennes d'anti-VEGF, qui ont démontré une efficacité dans la régression des signes exsudatifs intrarétiniens et sous rétiniens^{1,6,7}.

Conclusion

Les NVC *quiescents* sont une nouvelle entité décrite dans le cadre de la DMLA intermédiaire, tardive, ainsi que dans la pachychoïde et dans les stries angioïdes. Il s'agit de NVC (visibles en angiographie ICG et à l'OCT-A), naïfs de traitement, qui ne montrent pas de signes exsudatifs en OCT, ni de diffusion en AF.

Une surveillance régulière est conseillée.

La conversion vers l'exsudation est peu fréquente mais possible. Dans ces cas, une série d'injections d'anti-VEGF est indiquée^{1,8}.

Références

1. Querques G *et al.* Functional characterization and multimodal imaging of treatment-naïve «quiescent» choroidal neovascularization. *Invest Ophthalmol Vis Sci* 2013; 54(10):6886-6892.
2. Gass JDM. *Stereoscopic Atlas of Macular Diseases. Diagnosis and Treatment.* Mosby, St Louis; 1997.
3. de Oliveira Dias JR. *et al.* Natural History of Subclinical Neovascularization in Nonexudative Age-Related Macular Degeneration Using Swept-Source OCT Angiography. *Ophthalmology*. 2018 Feb;125(2):255-266.
4. Palejwala NW *et al.* Detection of non exudative choroidal neovascularization in age-related macular degeneration with optical coherence tomography angiography. *Retina*. 2015;35(11):2204-11.
5. Carnevali A *et al.* Optical Coherence Tomography Angiography: A Useful Tool for Diagnosis of Treatment-Naïve Quiescent Choroidal Neovascularization. *Am J Ophthalmol*. 2016;169:189-198.
6. Capuano V. *et al.* Treatment-Naïve Quiescent Choroidal Neovascularization in Geographic Atrophy Secondary to Nonexudative Age-Related Macular Degeneration. *Am J Ophthalmol*. 2017;182:45-55.
7. Carnevali, A. *et al.* OCT Angiography of Treatment-Naïve Quiescent Choroidal Neovascularization in Pachychoroid Neovasculopathy. *Ophthalmology Retina*, 1(4), 328–332.
8. Menten J, *et al.* Multimodal imaging characteristics of quiescent Type 1 neovascularization in an eye with angioid streaks. *Am J Ophthalmol Case Rep*. 2018 24;10:132-136.

Néovaisseaux de Type 1

PARTIE 3 : Les déchirures de l'épithélium pigmentaire rétinien

Alexandra Mouallem-Bézière

1. Description clinique et physiopathologie

En 1981, Hoskin *et al.*¹ décrit pour la première fois des déchirures de l'épithélium pigmentaire rétinien (EPR) résultant d'une séparation irrégulière entre l'EPR et sa membrane basale. Trois ans plus tard, Gass², utilisant l'angiographie à la fluorescéine, proposait une succession d'étapes physiopathologiques expliquant la survenue d'une déchirure de l'EPR dans la DMLA, débutant par un détachement de l'EPR (DEP) vascularisé (étape 1) accompagné de signes exsudatifs. Ce détachement séreux est généralement légèrement plus large et plus élevé que la zone de DEP (étape 2). Lorsque la pression du fluide séreux qui s'échappe détache l'épithélium pigmentaire du côté opposé, un point est atteint où les cellules épithéliales pigmentaires ne peuvent pas résister à cette pression, et une déchirure se produit à la jonction de la membrane de Bruch/ épithélium pigmentaire attaché et détaché (étape 3). Le liquide séreux se déplace sous l'épithélium pigmentaire dans l'espace sous-rétinien lorsque le bord libre de la déchirure se rétracte à la manière d'un accordéon avec un enroulement de l'EPR en un monticule organisé (étape 4) (Figure 1).

Gass a également décrit les résultats d'une ophtalmoscopie de fond d'œil qui caractérisait typiquement une déchirure d'EPR comme une seule zone d'absence bien définie de l'EPR associée à une masse pigmentée correspondant à l'EPR rétracté. La déchirure de l'EPR peut évoluer et s'étendre, avec une perte visuelle significative.

En 1990, Coscas *et al.*³ ont identifié les caractéristiques cliniques précédant l'apparition d'une déchirure. Avant l'apparition de la déchirure, une augmentation de la taille et une modification de la forme du DEP ont été observées. Les caractéristiques angiographiques ont également été décrites : une zone hyperfluorescente précoce augmentant progressivement aux marges du DEP est observée (Figure 1). Ils ont conclu que le traitement au laser devrait être soigneusement réfléchi en présence de ces caractéristiques angiographiques, compte tenu du risque élevé de déchirure provoquée par une contraction thermique de la lésion néovasculaire. En plus de la photocoagulation au laser, plusieurs traitements ont été rapportés comme causes possibles de déchirure de l'EPR secondaire à la DMLA, notamment la thérapie photodynamique^{4,5} et l'injection de différents agents anti facteur de croissance endothélial vasculaire (VEGF)^{6,7}. L'injection d'anti-VEGF peut provoquer une contraction et une fibrose de la lésion néovasculaire associée à un DEP fibrovasculaire, directement corrélée à la rupture de l'EPR⁸.

Récemment, Nagiel *et al.*⁹, utilisant la tomographie à cohérence optique dans le domaine spectral (SD-OCT), a décrit la présence d'un tissu néo vasculaire contractile à la face postérieure du DEP en tant que mécanisme causal de déchirure de l'EPR suite à des injections d'anti-VEGF dans la DMLA.

En 2016, Mouallem *et al.*¹⁰ a décrit une série de cas avec survenue de double déchirure de l'EPR. Ces déchirures doubles de part et d'autre du DEP néo vascularisé peuvent se produire de façon simultanée ou de façon séquentielle. La physiopathologie avancée est la présence d'un néovaisseau choroïdien dont la croissance s'effectue au centre du DEP entraînant des forces tangentielles de part et d'autre entraînant la déchirure^{10,14}.

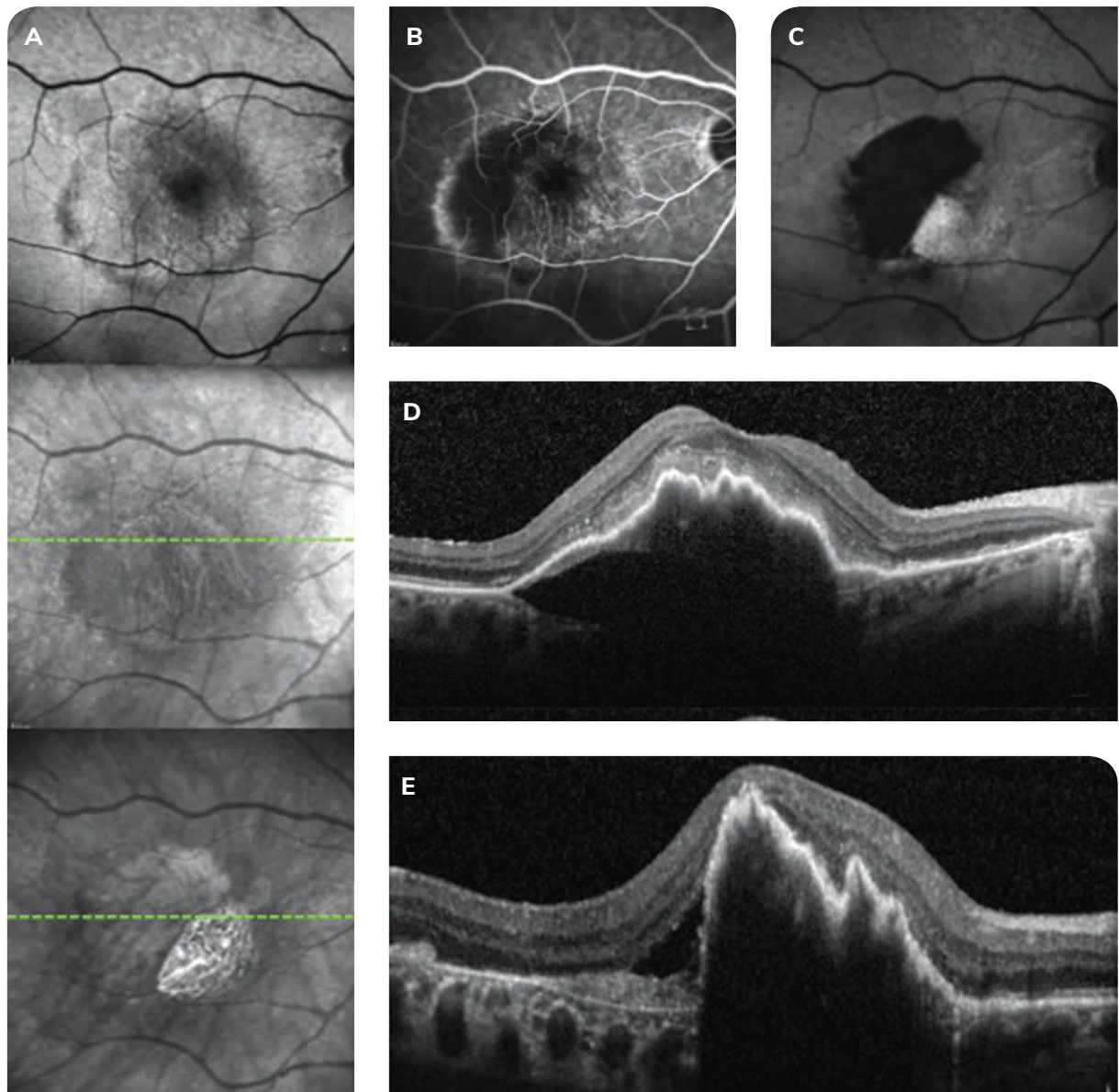


Fig.1 : Imagerie multimodale (Cliché en auto fluorescence, angiographie à la fluorescéine et SD-OCT) d'une patiente de 83 ans naïve de tout traitement au niveau de son œil droit qui a présenté une déchirure de l'EPR à l'initiation du traitement par anti-VEGF dans le cadre d'un DMLA exsudative.

(A) : Cliché en auto fluorescence du pôle postérieur, pré déchirure de l'EPR.

(B) : Aspect en angiographie à la fluorescéine (temps intermédiaire 3 minutes) révélant un aspect hyper fluorescent en bordure du DEP correspondant à la zone de fragilité de l'EPR.

(C) : Cliché en auto fluorescence du pôle postérieur révélant une large déchirure de l'EPR hypo auto fluorescente à bord géographique de stade 4 avec un aspect hyper auto fluorescent de l'EPR enroulé sur le bord de la déchirure.

(D) : Cliché en SD OCT pré déchirure de l'EPR révélant un néovaisseau choroïdien en pont sous l'ensemble de l'EPR avec un aspect plissé témoignant de la tension horizontale exercée par le néovaisseau.

(E) : Cliché en SD OCT post déchirure de l'EPR révélant une augmentation de la taille du DEP avec rétraction de l'EPR en accordéon sur le bord du DEP.

2. Classification des déchirures de l'EPR

David Sarraf *et al.*¹¹ a décrit en 2010 une nouvelle classification des déchirures de l'EP en 4 stades :

- Stade 1 : Déchirure de l'EP inférieure à 200 µm ;
- Stade 2 : Déchirure entre 200 µm et 1 diamètre papillaire ;
- Stade 3 : Déchirure supérieure à 1 diamètre papillaire ;
- Stade 4 : Stade 3 incluant la fovéa.

3. Prise en charge thérapeutique et pronostic visuel

Gutfleish *et al.*¹² a étudié une série de 37 déchirures simples de l'EPR et a constaté que l'acuité visuelle se détériorait considérablement après la déchirure de l'EPR ainsi qu'au cours du suivi, avec 53,2% des yeux en cécité légale à 12 mois. Plus récemment, Durkin *et al.*¹³ a trouvé dans 14 déchirures simples une perte significative d'une ou plusieurs lignes de vision par rapport aux valeurs initiales sans association avec la taille de la déchirure. Il est à noter qu'après l'apparition d'une déchirure de l'EPR, une amélioration de l'acuité visuelle a été retrouvée chez 5 patients (35,7%) ayant reçu des anti-VEGF, et que tous les patients ont conservé leur meilleure acuité visuelle corrigée après la déchirure en bénéficiant d'un traitement par anti-VEGF. Selon la classification de Sarraf *et al.*¹¹, le pronostic de déchirure de l'EPR est lié au plus grand diamètre linéaire de celle-ci ainsi qu'à l'atteinte de la fovéa.

Conclusion

Les déchirures de l'EPR sont des complications des DEP néovascularisés. Le pronostic de ces déchirures est directement lié à leur stade et leur apparition ne doit pas modifier les critères de retraitement habituels de la DMLA exsudative.

Références

1. Hoskin A, Bird AC, Sehmi K. Tears of detached retinal pigment epithelium. *Br J Ophthalmol* 1981; 65:417-422.
2. Gass JD. Pathogenesis of tears of the retinal pigment epithelium. *Br J Ophthalmol* 1984; 68:513-519
3. G. Coscas, F. Koenig, G. Soubrane. The pretear characteristics of pigment epithelial detachments. A study of 40 eyes. *Arch Ophthalmol* 1990;108:1687-1693
4. Gelisken F, Indhofen W, Partsch M, *et al.* Retinal pigment epithelial tear after photodynamic therapy for choroidal neovascularization. *Am J Ophthalmol* 2001;131:518-520.
5. Pece A, Intorini U, Bottoni F, *et al.* Acute retinal pigment epithelial tear after photodynamic therapy. *Retina* 2001;21:661-665.
6. Dhalla MD, Blinder KJ, Tewari A, *et al.* Retinal epithelial pigment tear following intravitreal pegaptanib sodium. *Am J Ophthalmol* 2006;141:751-753.
7. Bakri SJ, Kitzmann AS. Retinal pigment epithelial tear after intravitreal ranibizumab. *Am J Ophthalmol* 2007;143:505-507.
8. Spaide RF. Enhanced depth imaging optical coherence tomography of retinal pigment epithelial detachment in age-related macular degeneration. *Am J Ophthalmol* 2009; 147:644-652.
9. Nagiel A, Freund KB, Spaide RF *et al.* Mechanism of retinal pigment epithelium tear formation following intravitreal anti-vascular endothelial growth factor therapy revealed by spectral-domain optical coherence tomography. *Am J Ophthalmol* 2013; 156:981-988.
10. Mouallem A, Sarraf D, Chen X *et al.* Double retinal pigment epithelium tears in neo vascular age related macular degeneration. *Retina* 2016;36(11):2197-2204
11. Sarraf D, Reddy S, Chiang A *et al.* A new grading system for retinal pigment epithelial tears. *Retina* 2010;30:1039-45.
12. Gutfleisch M, Heimes B, Schumacher M *et al.* Long-term visual outcome of pigment epithelial tears in association with anti-VEGF therapy of pigment epithelial detachment in AMD. *Eye (Lond)*. 2011;25:1181-6.
13. Durkin SR, Farmer LD, Kulasekara S, Gilhotra J. Change in vision after retinal pigment epithelium tear following the use of anti-VEGF therapy for age-related macular degeneration Graefes *Arch Clin Exp Ophthalmol*. 2015 Mar 8.
14. Mukai R, Sato T, Kishi S. Repair mechanism of retinal pigment epithelial tears in age-related macular degeneration. *Retina*. 2015;35:473-80.

Néovaisseaux de Type 1

PARTIE 4 : Décollements plissés de l'épithélium pigmentaire

Gérard Mimoun

Les décollements de l'épithélium pigmentaire (DEP) vascularisés dans la DMLA sont considérés jusqu'à présent comme un facteur de mauvais pronostic visuel avec une baisse d'acuité visuelle progressivement croissante et parfois même brutale, liée à une hémorragie maculaire ou une déchirure de l'épithélium pigmentaire.

Cependant, nous avons observé des DEP vascularisés particuliers, caractérisés par de petits plis dentelés de l'épithélium pigmentaire (EP) en Spectral Domain-OCT que nous avons appelé DEP plissés (wrinkled PED) qui pourraient être une caractéristique de bon pronostic visuel avec moins d'injections intravitréennes d'anti-VEGF et un long intervalle sans récurrence.

1. Définition

Le décollement de l'épithélium pigmentaire plissé est défini comme un décollement de l'épithélium pigmentaire néovasculaire (nDEP) de plus de 200 μm de haut et en général de moins de 500 μm en SD-OCT avec au moins 4 petits plis dentelés de l'épithélium pigmentaire. (Figure 1)

Cet aspect s'oppose au décollement de l'épithélium pigmentaire néovasculaire non plissé où l'épithélium pigmentaire est soulevé ou bombant mais étiré et régulier.

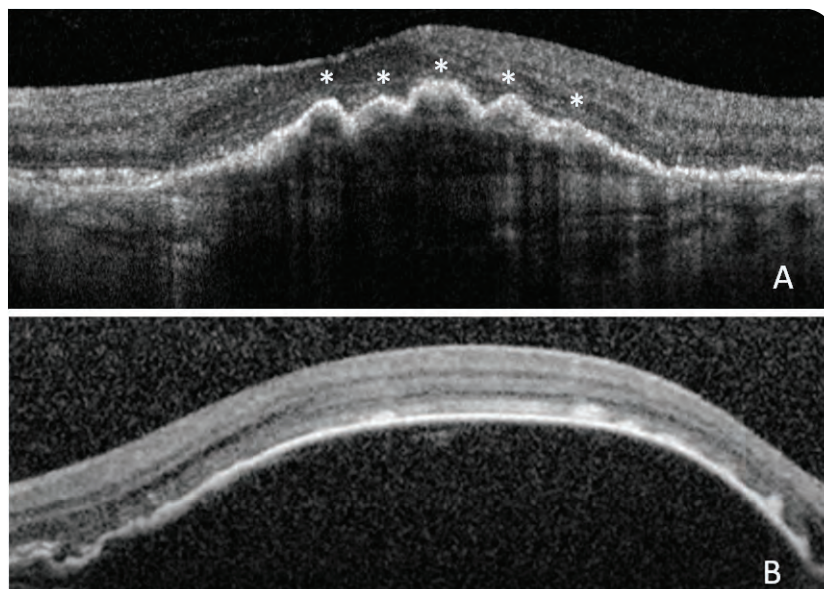


Fig. 1 : Décollements de l'Épithélium Pigmentaire plissé et non plissé en OCT.

A : Le DEP néovasculaire plissé est défini comme un DEP de plus de 200 μm de hauteur en SD-OCT avec au moins 4 petits plis dentelés de l'épithélium pigmentaire.

B : Il s'oppose au DEP non plissé où l'épithélium pigmentaire est bombé mais régulier.

2. Description

1) Examen du fond d'œil

L'aspect est celui d'un soulèvement un peu flou de la rétine maculaire avec parfois quelques plis visibles donnant un aspect festonné. Cet aspect est beaucoup plus évident en imagerie OCT en face.

2) Cliché monochromatique rouge

On visualise le soulèvement de l'épithélium pigmentaire qui est souvent inhomogène.

3) Angiographie à la fluorescéine

On observe au stade initial avant traitement du décollement de l'épithélium pigmentaire plissé (Figure 2).

- Au temps précoce de l'angiographie à la fluorescéine, on met en évidence une coloration progressive inhomogène, avec dans ce cas précis (Figure 2) une lésion hyperfluorescente localisée en nasal de la macula et des pin-points dans la partie temporale de la macula.
- Au temps tardif de l'angiographie à la fluorescéine, on met en évidence une diffusion de la lésion dans la partie nasale de la macula avec une augmentation des pin-points en temporal de la macula.

4) Angiographie au vert d'indocyanine (ICG)

On met en évidence au temps précoce, une lésion arrondie assez étendue hypercyanescente avec déjà des petits plis qui augmentent au cours de la séquence et au temps tardif ces plis hypercyanescents persistent et deviennent encore plus visibles associés à une plaque au sein du décollement de l'épithélium pigmentaire.

A la Figure 3, le patient présente donc un DEP compliqué de néovaisseaux choroïdiens dans un contexte de dégénérescence maculaire liée à l'âge exsudative mais l'OCT est essentielle pour le caractériser.

5) Tomographie à cohérence optique (OCT)

Présence d'un soulèvement de l'épithélium pigmentaire peu bombé hétérogène. Sur la coupe localisée sur la partie hyperfluorescente en FA en nasal de la lésion, on met en évidence en arrière de l'EP une structure irrégulière hyperréfléctive adhérente à la face postérieure de l'EP et en avant de l'épithélium pigmentaire, un aspect gris hyper-réfléctif à bords flous sous rétinien (DSR gris), suggérant la présence de néovaisseaux choroïdiens exsudatifs (Figure 4).

L'OCT angiographie met en évidence un hypersignal à type de flux néovasculaire au sein du décollement de l'épithélium pigmentaire. Cet aspect présente une arborisation modérée, souvent pas d'arcade bordante.

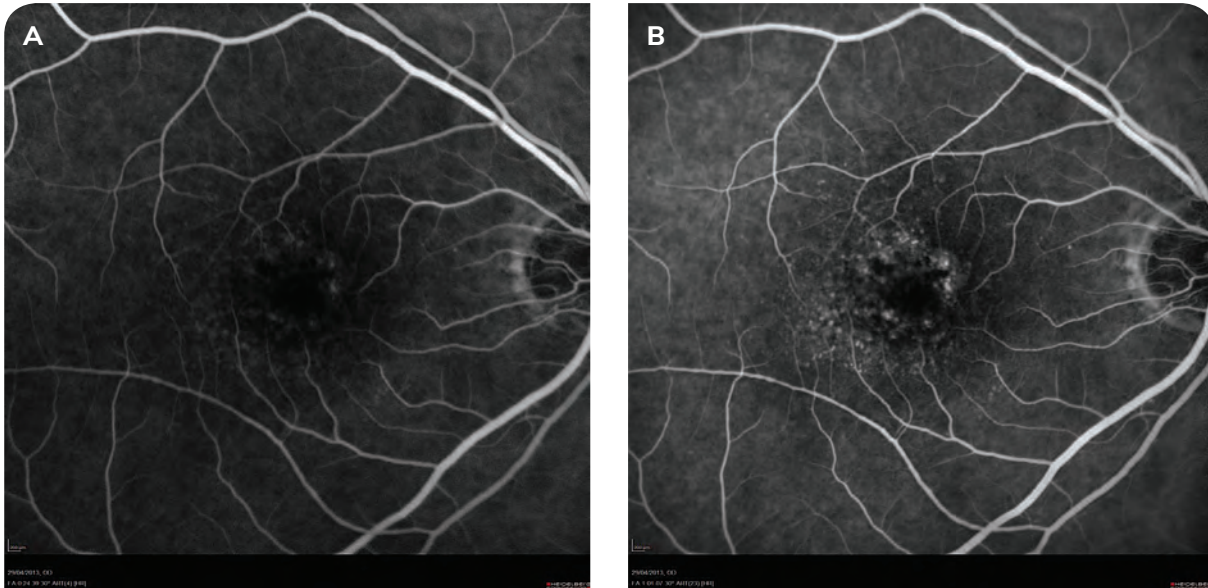


Fig. 2 : Angiographie à la fluorescéine.
Temps précoce A : coloration progressive inhomogène, avec lésion hyperfluorescente localisée en nasal de la macula et des pin-points dans la partie temporale.
Temps tardif B : diffusion de la lésion en nasal de la macula avec une augmentation des pin points en temporal.

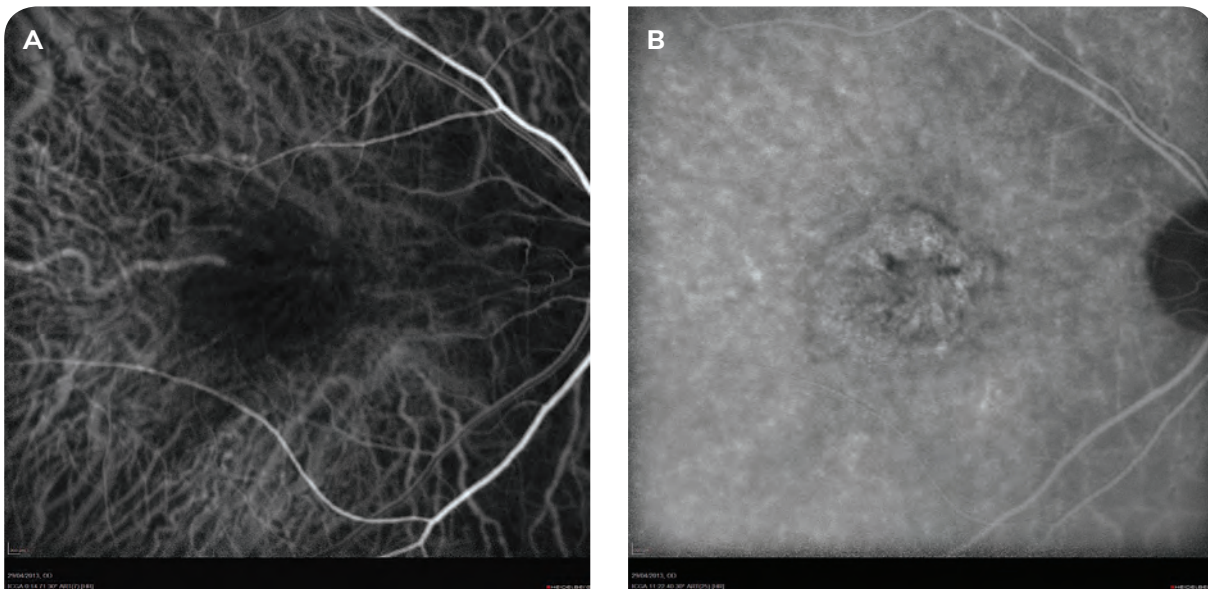


Fig. 3 : Angiographie au vert d'indocyanine.
Temps précoce A : lésion arrondie hypercyanescente avec déjà de petits plis.
Temps tardif B : plaque hypercyanescente au sein du DEP avec des plis hypercyanescents qui deviennent de plus en plus visibles.

3. Modifications morphologiques et apparition des plis dentelés de l'EP après traitement par injection intravitréenne (IVT)

Le décollement plissé de l'EP est un stade évolutif du DEP néovascularisé qui apparaît lorsqu'il est traité par IVT d'anti-VEGF (Figures 5 et 6).

On observe alors après traitement du DEP néovascularisé par IVT :

- En Angiographie à la **fluorescéine** : (Figure 6), l'hyperfluorescence localisée en nasal de la macula et les pin-points en temporal diminuent.
- En Angiographie au **vert d'indocyanine** (ICG) : l'hypercyanescente tardive de la lésion arrondie centrale devient plus forte et les plis deviennent plus visibles et plus épais.
- En **Tomographie à cohérence optique** (OCT) très tôt après le traitement du DEP néovascularisé, on observe dès le premier mois après la première IVT d'anti-VEGF, sur la partie temporale de la lésion l'apparition de petits plis dentelés au niveau de la partie centrale du dôme de l'épithélium pigmentaire soulevé. L'épaisseur rétinienne centrale diminue, le DSR gris commence à disparaître et les signes exsudatifs, liquide intra ou sous rétinien, disparaissent (Figures 5, 6 et 7).

4. Évolution et pronostic des DEP plissés

Dans une étude rétrospective cas-contrôle réalisée sur 52 yeux avec un suivi de 3 ans, comparant deux groupes : un groupe DEP plissé et un groupe DEP non plissé, nous avons trouvé une meilleure acuité visuelle corrigée de manière significative en faveur du groupe DEP plissé au cours de l'évolution après traitement par IVT. L'acuité visuelle est restée stable pendant toute la durée d'observation de 3 ans autour de 20/40 dans le groupe plissé alors que dans le groupe de DEP non plissé, l'acuité visuelle moyenne a baissé à 20/63 à 1 et 2 ans et à 20/80 à 3 ans ($p = 0,002$).

Le nombre d'IVT d'anti-VEGF est beaucoup moins important dans le groupe des DEP plissés de manière statistiquement significative ($p=0,0011$), de 2,93 la première année, 1,93 la deuxième année et 1,88 la troisième année, alors que dans le groupe DEP non plissé, le nombre d'IVT est beaucoup plus important à 5,87 ; 4,44 et 6,21 respectivement.

L'intervalle de temps maximal moyen sans récurrence dans les DEP plissés est significativement beaucoup plus long à 7,87 mois à 1 an, 13,5 mois à 2 ans et 14,8 mois à 3 ans, alors que dans le groupe des DEP non plissés cet intervalle sans récurrence est plus court à 4,59 ; 7,83 et 8,57 mois respectivement.

Les DEP plissés sont associés, de manière statistiquement significative, à un meilleur pronostic visuel à 3 ans, un nombre moins élevé d'IVT et à une diminution de la fréquence des récurrences à long terme.

La présence de petits plis dentelés de l'EP au cours de l'évolution sous traitement pourrait donc être une caractéristique phénotypique et un facteur prédictif intéressant ; l'identification de leur apparition devient importante en pratique pour la prise en charge des patients présentant un DEP vascularisé dans la DMLA.

La physiopathologie des DEP plissés reste inconnue. Il est certain que lors de la formation et l'augmentation de la taille du DEP néovascularisé, sous l'effet de l'exsudation sous l'EP liée aux néovaisseaux choroïdiens occultes, l'EP lui-même se distend et sa longueur augmente.

Plusieurs hypothèses sont possibles : sous l'effet des IVT, la pression hydrostatique au sein du DEP baisse avec un affaissement du DEP, l'EP qui est désormais distendu et allongé est obligé de se recroqueviller car il est devenu trop long par rapport à la surface qu'il recouvre, ce qui explique l'apparition de plis de l'EP et cet aspect plissé. Il pourrait s'agir également d'une caractéristique spécifique des néovaisseaux peut être moins actifs, moins exsudatifs ou liée à la nature de l'épithélium pigmentaire spécifique de certains patients qui ne se laissent pas distendre facilement.

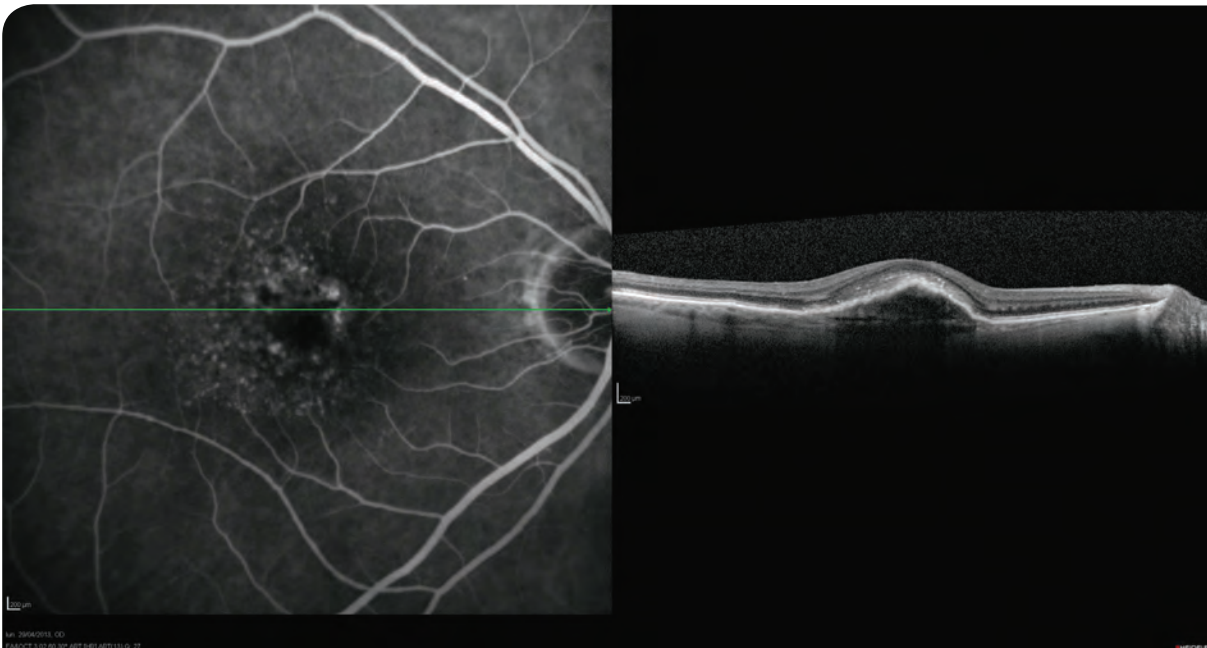


Fig. 4 : OCT initial avant traitement : soulèvement de l'épithélium pigmentaire peu bombé hétérogène avec un DSR gris en avant de l'EP.

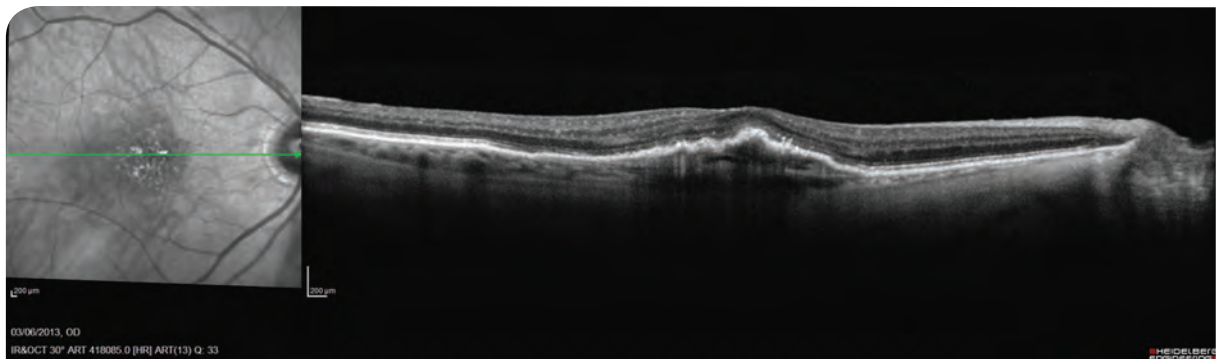


Fig. 5 : OCT un mois après IVT : apparition de petits plis dentelés de l'EP avec aplatissement du DEP. Le DSR gris commence à disparaître et les signes exsudatifs disparaissent.

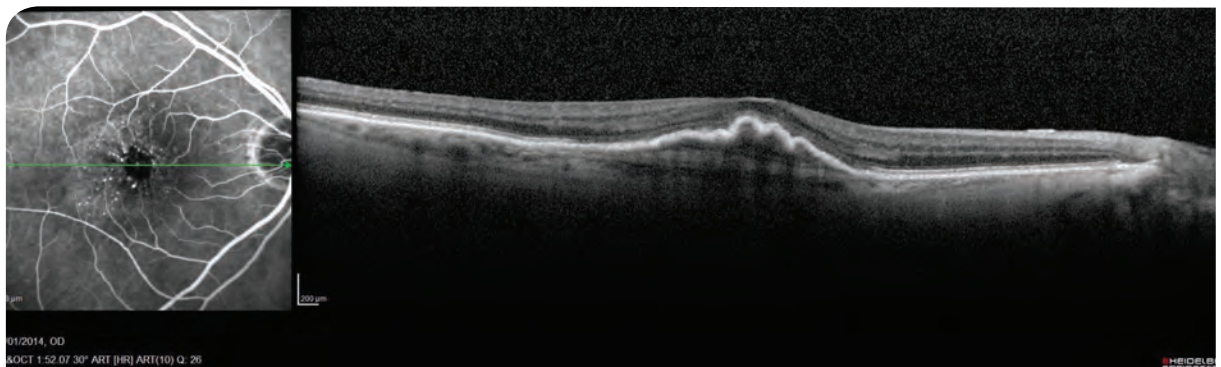


Fig. 6 : OCT un mois après 6 IVT : petits plis dentelés de l'EP avec aplatissement du DEP sans DSR gris ni signe exsudatif.

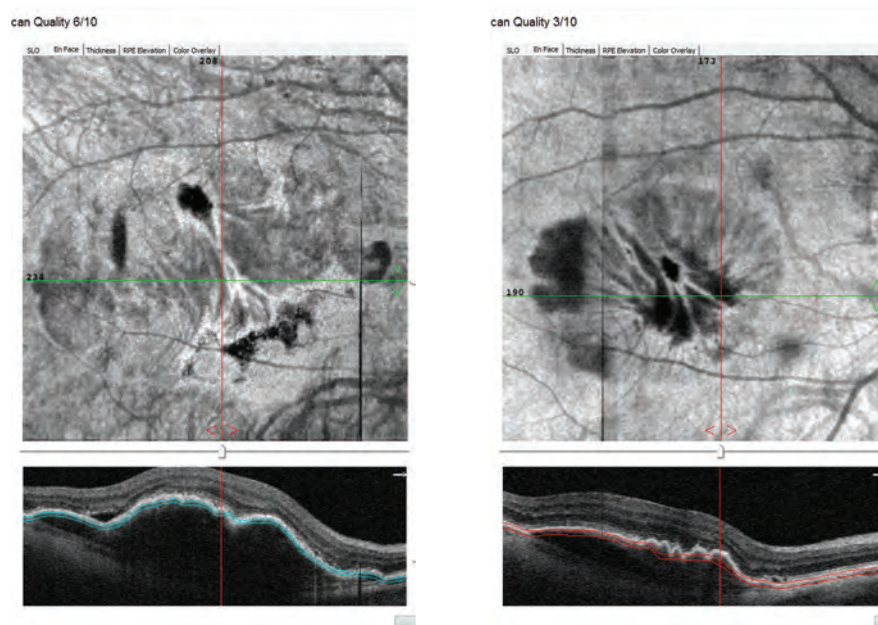


Fig. 7 : OCT en face avant et après traitement. OCT en face visualise mieux les plis de l'EP.

Conclusion

Les DEP plissés sont une forme évolutive sous traitement de DEP néovascularisés au cours de la DMLA, caractérisés par des petits plis dentelés de l'EP et sont associés, de manière statistiquement significative, à un meilleur pronostic visuel, un nombre moins important d'IVT et à une diminution de la fréquence des récurrences à long terme.

La présence de petits plis de l'EP pourrait donc être un facteur prédictif intéressant et l'identification de leur apparition importante en pratique pour la prise en charge des patients.

Références

1. Mrejen S, Sarraf D, Mukkamala SK, Freund KB. Multimodal imaging of pigment epithelial detachment: a guide to evaluation. *Retina Phila Pa.* 2013;33(9):1735-1762. doi:10.1097/IAE.0b013e3182993f66.
2. Hoerster R, Muether PS, Sitniska V, et al. Fibrovascular pigment epithelial detachment is a risk factor for long-term visual decay in neovascular age-related macular degeneration. *Retina Phila Pa.* 2014;34(9):1767-1773.
3. Poliner LS, Olk RJ, Burgess D, Gordon ME. Natural history of retinal pigment epithelial detachments in age-related macular degeneration. *Ophthalmology.* 1986;93(5):543-551.
4. Rofagha S, Bhisitkul RB, Boyer DS, et al. SEVEN-UP Study Group. Seven-year outcomes in ranibizumab-treated patients in ANCHOR, MARINA, and HORIZON: a multicenter cohort study (SEVEN-UP). *Ophthalmology.* 2013;120(11):2292-2299.
5. Solomon SD, Lindsley K, Vedula SS, et al. Anti-vascular endothelial growth factor for neovascular age-related macular degeneration. *Cochrane Database Syst Rev.* 2014;(8):CD005139.
6. Chan CK, Abraham P, Meyer CH, et al. Optical coherence tomography-measured pigment epithelial detachment height as a predictor for retinal pigment epithelial tears associated with intravitreal bevacizumab injections. *Retina Phila Pa.* 2010; 30(2):203-211. doi:10.1097/IAE.0b013e3181babda5.
7. Lam D, Semoun O, Blanco-Garavito R, et al. WRINKLED VASCULARIZED RETINAL PIGMENT EPITHELIUM DETACHMENT PROGNOSIS AFTER INTRAVITREAL ANTI-VASCULAR ENDOTHELIAL GROWTH FACTOR THERAPY. *Retina.* 2018. Jun;38(6):1100-1109.

Néovaisseaux de Type 1

PARTIE 5 :

Mode de cicatrisation
spécifique des néovaisseaux
de Type 2 pré-épithéliaux
après traitement par
anti-VEGF : les « igloos »

Gérard Mimoun

Les néovaisseaux choroïdiens (NVC) sont le plus souvent responsables d'une baisse d'acuité visuelle sévère due au saignement, à l'exsudation ou à une cicatrice fibreuse. Les NVC étaient initialement classés grâce à l'angiographie à la fluorescéine en néovaisseaux classiques (bien définis) et en néovaisseaux occultes (mal définis). Avec l'apparition du Spectral Domain OCT (SD-OCT), ils ont été classés d'une part, en néovaisseaux pré-épithéliaux de Type 2 en avant de l'EP et, d'autre part, en néovaisseaux situés sous l'épithélium pigmentaire de Type 1 correspondant aux néovaisseaux occultes.

Dans la myopie forte et les stries angioïdes, les NVC pré-épithéliaux de Type 2 sont les NVC les plus fréquents, alors que dans la DMLA, les NVC pré-épithéliaux de Type 2 sont rares avec une fréquence appréciée entre 9 et 17%. Les NVC sous-épithéliaux de Type 1 ou occultes sont les plus fréquents dans la DMLA.

Grâce au traitement par anti-VEGF, surtout si le traitement est précoce, l'acuité visuelle après IVT dans la myopie forte et les stries angioïdes et dans quelques cas de DMLA, est actuellement contrôlée et reste satisfaisante.

Nous avons observé, un aspect sémiologique évolutif particulier de cicatrisation des NVC pré-épithéliaux de Type 2 après traitement par IVT d'anti-VEGF, réalisant un soulèvement localisé sous rétinien dense assez homogène, caractérisé par un aspect hyper-réfléctif en dôme en Spectral Domain-OCT que nous avons appelé Igloo du fait de sa ressemblance en OCT avec l'habitation en glace des Inuits construite à partir de bloc de neige compact qui a une forme de dôme (Figure 1).

Ce type de cicatrisation des NVC pré-épithéliaux de Type 2 est caractérisé par une évolution favorable avec une assez bonne acuité visuelle, moins d'injections intravitréennes et un long intervalle sans récurrence.

1. Description

L'aspect d'igloo est un mode de cicatrisation après traitement par IVT des NVC pré-épithéliaux de Type 2 ou visibles. Au stade initial avant traitement, il s'agit donc du tableau classique des NVC visibles de Type 2.

1) Examen du fond d'œil

L'aspect est celui d'un soulèvement de la rétine maculaire avec parfois des hémorragies rétinienne, le NVC est lui-même parfois détectable.

2) Angiographie à la fluorescéine

Au temps précoce de l'angiographie à la fluorescéine, on observe un lacis vasculaire visible bien dessiné en cocarde qui présente une hyper-fluorescence précoce avec une couronne fortement hyper-fluorescente et un centre un peu plus sombre. Au temps tardif, on retrouve cette lésion avec une diffusion forte : l'hyper-fluorescence augmente en intensité, en surface et à bords flous (Figure 2).

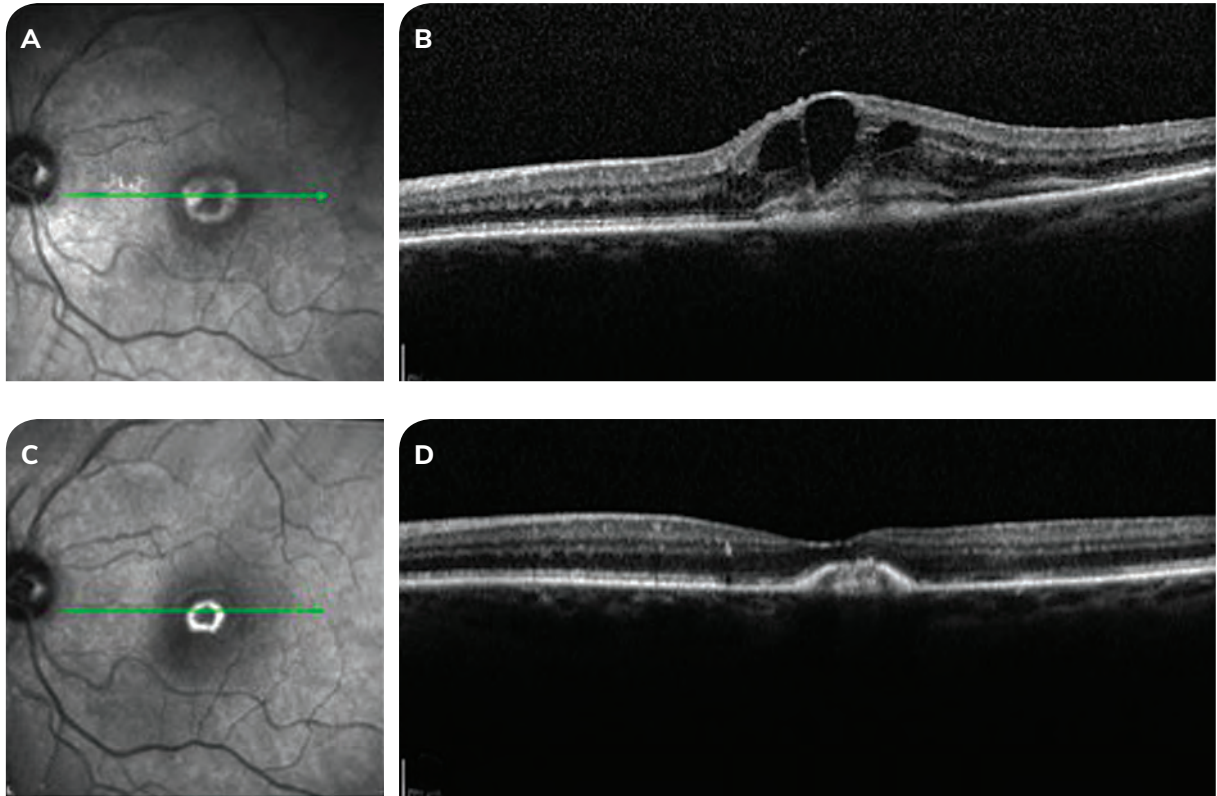


Fig. 1 : SD-OCT d'une femme de 79 ans avec une DMLA exsudative, avant traitement et 3 mois après IVT.

A : cliché en infrarouge montrant avant traitement un anneau périfovéal hyper-réfléctif.

B : SD-OCT avant traitement, montrant un NVC pré-épithélial (Type 2) avec un aspect de DSR gris et des logettes intra-rétiennes.

C : cliché en infrarouge 3 mois après traitement, montrant l'anneau fortement hyper-réfléctif dense et bien limité.

D : SD-OCT après traitement, montrant une lésion sous rétinienne hyper-réfléctive formant l'aspect caractéristique de modèle d'igloo avec un aspect de DEP hyper-réfléctif.

3) Angiographie au vert d'infracyanine (ICG)

Au temps précoce, on note une hypercyanescence bien dessinée qui, au temps tardif est parfois hypercyanescence, mais présente souvent aussi un wash-out avec une diminution de l'hypercyanescence du néovaisseau qui est noyée dans l'aspect gris du fond d'œil (Figure 2).

4) Tomographie à cohérence optique (OCT)

Elle confirme le soulèvement rétinien avec disparition de l'entonnoir fovéolaire, bombement de la rétine maculaire associé à un décollement séreux sous rétinien (DSR), rarement des logettes intra-rétiennes. Surtout, on retrouve souvent un DSR gris avec une structure sous rétinienne à bords flous donc en avant de l'EP, hyper-réfléctive, assez dense, spécifique des NVC de Type 2 (Figure 3).

L'OCT angiographie met en évidence un hyper-signal de flux néovasculaire pathologique, avec souvent une image caractéristique de NVC perfusés avec une arcade bordante bien visible, un halo noir de vol vasculaire, une arborisation forte avec réseaux communicants nombreux et fins.

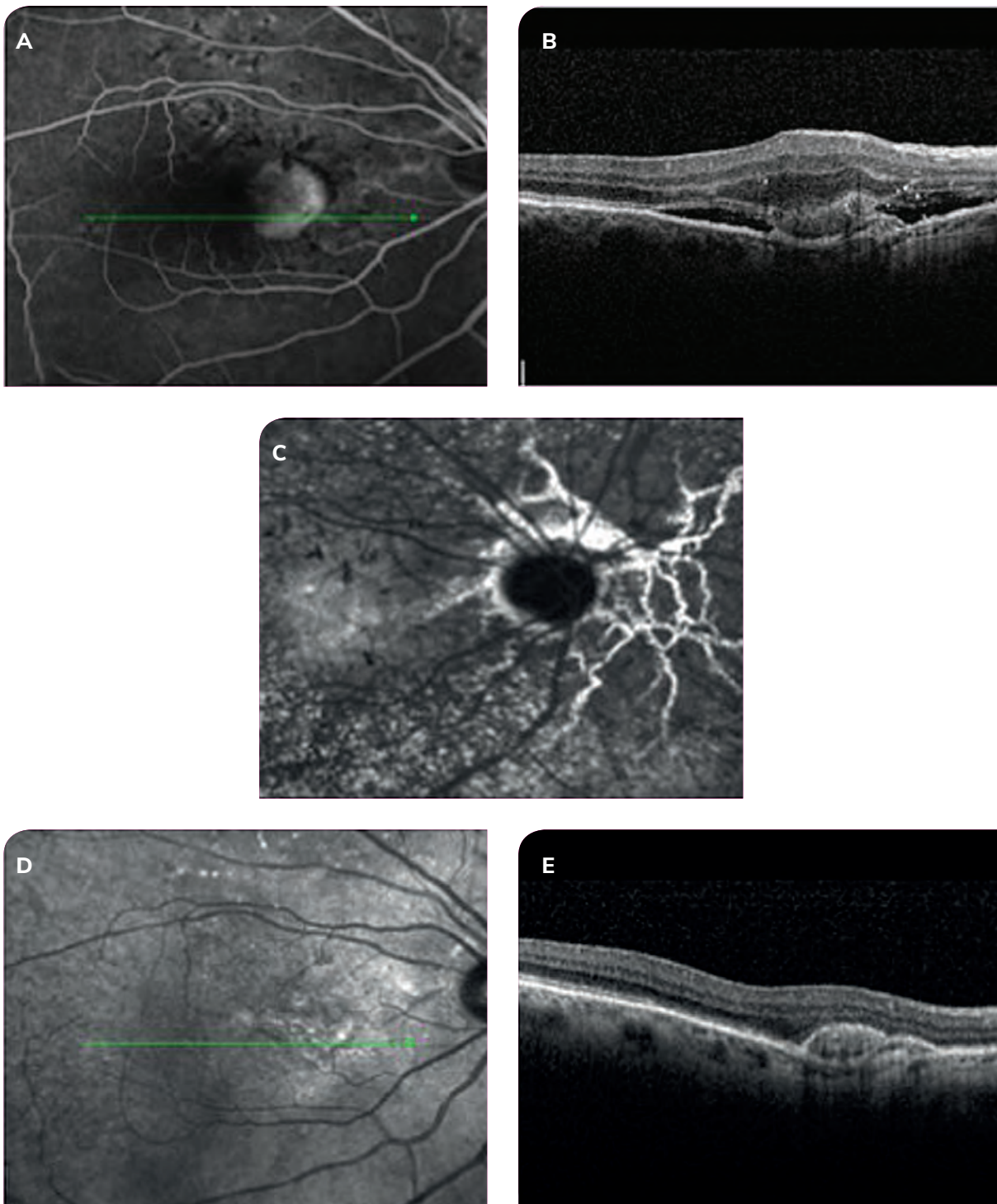


Fig. 2 : Stries angioides compliquées de NVC avant et 4 mois après IVT.

- Avant traitement :
 - A : angiographie à la fluorescéine (FA) montrant un NVC visible qui diffuse.
 - B : OCT : NVC pré-épithélial (Type 2) avec un aspect de DSR gris et DSR.
 - C : cliché ICG : stries se colorant aux temps tardifs avec NVC rétro-fovéolaires.
- 4 mois après traitement :
 - D : IR : lésion peu visible.
 - E : OCT : Igloo hyper-réfléctif sous rétiniens, semble reposer en avant de l'EP.

2. Modifications morphologiques et apparition de l'aspect d'igloo après traitement par injection intravitréenne (IVT)

L'igloo est un stade évolutif du NVC de Type 2 qui apparaît lorsqu'il est traité par IVT d'anti-VEGF. On observe alors après traitement du NVC de Type 2 :

- En **Angiographie à la fluorescéine** : la structure hyper-fluorescente du NVC diminue en taille, en intensité et ne diffuse presque plus mais peut rester colorée.
- En **Angiographie en ICG** : l'hyper-cyanescence tardive s'atténue presque complètement, voire disparaît.
- En **Tomographie à cohérence optique (OCT)** (Figure 3) : on observe dès le premier mois, donc très tôt après la première IVT d'anti-VEGF, l'aspect d'igloo. Il s'agit d'une lésion hyper-réfléctive dense sous rétiniennne à bords bien limités formant une élévation en dôme localisée avec ombrage postérieur, exactement là où existait le NVC. En fait, la lésion est constituée d'une bande hyper-réfléctive dont la tonalité en OCT est très proche de la tonalité de l'EP lui-même et d'un contenu un peu moins hyper-réfléctif.

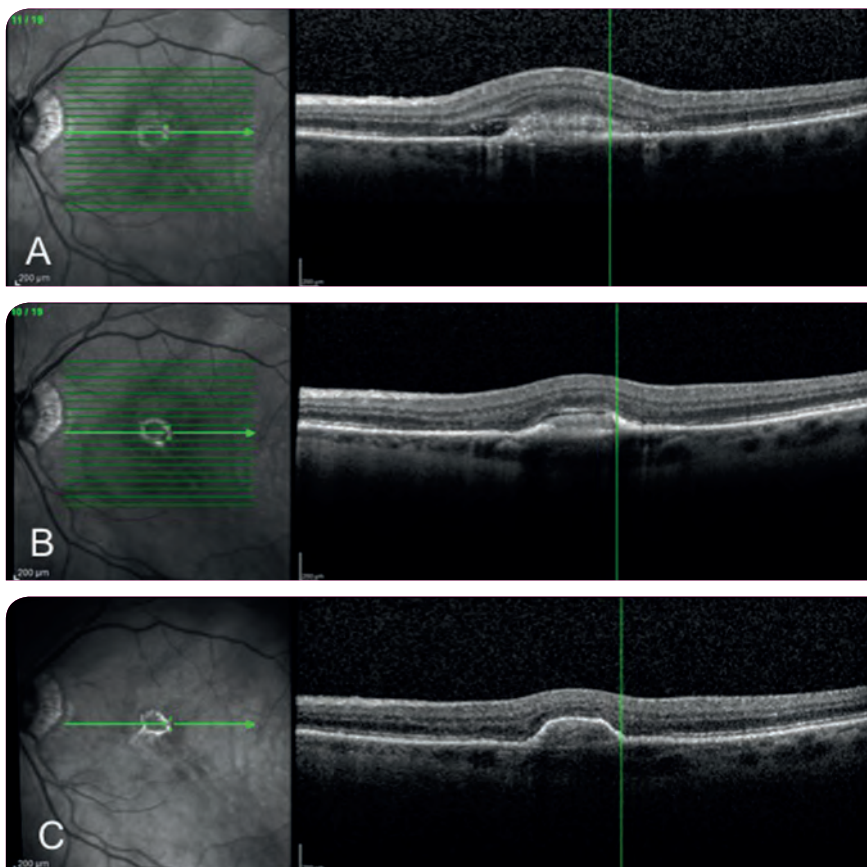


Fig. 3 : Évolution en OCT d'un néovaisseau choroïdien de Type 2 vers un aspect d'igloo.

A : Avant traitement. On observe une hyper-réflexivité fusiforme en avant de l'épithélium pigmentaire correspondant au néovaisseau, associé à un DSR.

B : Après traitement par 3 IVT d'anti-VEGF. Les signes exsudatifs diminuent et la lésion néovasculaire devient plus réfléctive, dense.

C : Après 6 mois, la lésion est dense, sans exsudation.

La localisation de l'igloo par rapport au plan de l'EP n'est pas simple car la tonalité OCT du bord de l'igloo est la même que l'EP et donc la poursuite exacte de la ligne de l'EP n'est pas aisée. Souvent l'igloo apparaît comme une élévation hyper-réfléctive sous rétinienne stricte en avant de l'EP semblant correspondre à une cicatrisation des NVC en avant de l'EP. Plus rarement, l'igloo ressemble à un DEP, donc situé sous l'EP, évoquant une cicatrisation du NVC sous l'EP ce qui ne pourrait s'expliquer que par une prolifération de l'EP en avant qui enveloppe le NVC.

3. Évolution et pronostic des igloos

L'aspect d'igloo apparaît très précocement et est présent à 1 mois chez 100% des NVC de Type 2 après IVT. L'igloo peut être hétérogène au début mais avec le temps il va devenir de plus en plus hyper-réfléctif. Des récurrences sont possibles, elles se manifestent par une réapparition d'un DSR gris ou de signes exsudatifs.

Dans une étude rétrospective analysant l'évolution après IVT de 29 yeux comportant des NVC de Type 2 (DMLA 14, Myopie 10 et Stries angioïdes 5) avec un suivi moyen de 3,6 ans, nous avons retrouvé une amélioration significative de l'acuité visuelle dès la première IVT, à 20/80 avec un $p < 0,001$ qui se confirme à 1 an à 20/40 avec un p significatif à 0,004. Le nombre moyen d'IVT au cours de la première année était de 4,3 injections.

Conclusion

L'igloo est un aspect sémiologique évolutif particulier de cicatrisation des NVC pré-épithéliaux de Type 2 après traitement par IVT d'anti-VEGF, qui réalise un soulèvement localisé sous rétinien dense assez homogène, hyper-réfléctif en dôme en OCT. Il est retrouvé surtout en cas de myopie forte, stries angioïdes et rarement dans la DMLA et est associé à un bon pronostic visuel.

Références

Dolz-Marco R, Phasukkijwatana N, Sarraf D *et al.* Regression of Type 2 Neovascularization into a Type 1 Pattern after Intravitreal Anti-Vascular Endothelial Growth Factor Therapy for Neovascular Age-Related Macular Degeneration. *Retina* 2016.

Hoang Mai Le, Gérard Mimoun, Salomon Y. Cohen *et al.* Regression of Type 2 neovascularization in Age-related Macular Degeneration, Myopia and Angioid Streaks: the "Igloo" pattern. (sous presse).

Néovaisseaux de Type 1

PARTIE 6 : Vasculopathie polypoïdale choroïdienne (Néovaisseau choroïdien de Type 1 anévrysmal)

Mayer Srour, David Sayag

La vasculopathie polypoïdale choroïdienne (VPC) a été décrite pour la première fois par Yannuzzi en 1982¹. Il s'agit d'une vascularisation anormale et ramifiée choroïdienne interne, associée à des dilatations vasculaires anévrysmales pouvant être responsable de décollement de l'épithélium pigmentaire (EP) séreux et parfois d'un véritable tableau hémorragique. La prévalence de la VPC est plus marquée dans les populations asiatiques que dans les populations caucasiennes. L'âge de découverte reste plus précoce que dans la DMLA.

La VPC est le plus souvent idiopathique, mais peut aussi être secondaire à une DMLA exsudative, un staphylome myopique, une CRSC/ERD (choriorétinopathie séreuse centrale/ épithéliopathie rétinienne diffuse), un nævus². Plus récemment, Freund intègre la VPC dans le spectre des pachychoroïdes (Figure 1) et rebaptise celle-ci sous le terme « néovaisseaux Type 1 avec anévrysmes »³.

	PACHYCHOROÏDE NON NÉOVASCULAIRE			PACHYCHOROÏDE NÉOVASCULAIRE	
	Pachychoroid Pigment Epitheliopathy (PPE)	Peripapillary Pachychoroid SD (PPS)	CRSC aiguë/K	Pachychoroid neovascularopathy	Vasculopathie polypoïdale (PCV)
Clinique	AEP localisées	AEP inter-Pm + logettes +/- DSR	DEP séreux/ Bulle DSR	NVC Type 1	Polypes
A. Fluo	Non spécifique	Non spécifique	DEP séreux/ Point de fuite	DEP-V	Polypes
AutoFluo	AEP localisées	AEP localisées	+/- Coulée gravitationnelle	Non spécifique	Non spécifique
ICG	Hyperperméabilité			Plaque NVC	Polypes
OCT-EDI	Pachychoroïde avec présence de pachyvessels				
OCT-A	Absence de flux			Type 1 NVC	BVN +/- Polypes

Fig. 1 : Spectre clinique des pachychoroïdes.

K : chronique. AEP : Altérations de l'Epithélium Pigmentaire. Pm : Papillo-maculaire. DSR : Décollement Séreux Rétinien. NVC : Néovaisseaux choroïdiens. A : Angio. DEP : Décollement de l'Epithélium Pigmentaire. V : Vascularisé. ICG : angiographie au vert d'indocyanine. BVN : Branching Vascular Network.

1. Diagnostic

1) Fond d'œil

Au fond d'œil, le diagnostic de VPC peut être suspecté devant la présence d'un DEP avec des exsudats lipidiques souvent associés à une hémorragie sous rétinienne. On peut aussi observer des lésions rouges-orangées, sphériques, visibles sous l'EP, plus ou moins saillantes de tailles variables, uniques ou multiples (Figure 2).

Les drusen, les altérations de l'EP et les zones d'atrophies géographiques sont absents ou rares. La localisation de la VPC peut être rétrofovéolaire, juxtafovéolaire, extrafovéolaire, péripapillaire et même périphérique, et est différente selon les populations. Chez les caucasiens, les lésions sont souvent extrafovéolaires avec un fort tropisme péripapillaire (23 à 68%). Dans les populations asiatiques, la localisation des polypes est variable avec des atteintes centrales rétrofovéolaires chez près de 30% de

certaines populations chinoises. Peu communément, des dilatations polypoïdales peuvent être situées en périphérie rétinienne et rentrer dans le cadre des choriorétinopathies hémorragiques exsudatives. Les patients sont souvent asymptomatiques, et les lésions peuvent être découvertes fortuitement. L'évolution est souvent spontanément favorable. En cas d'hémorragie importante, le diagnostic différentiel avec une tumeur peut se poser.

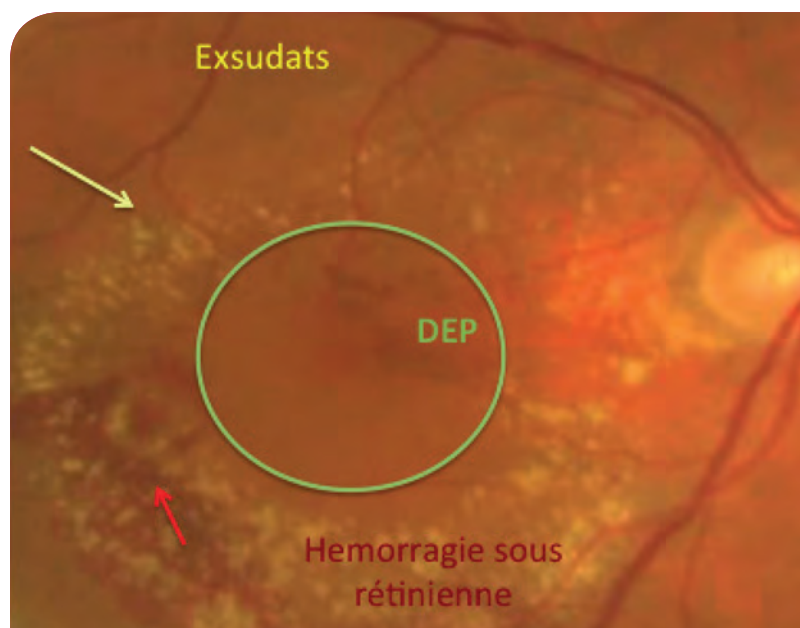


Fig. 2 : Aspect au fond d'œil de la vasculopathie polypoïdale.

On note la présence d'un décollement de l'épithélium pigmentaire (DEP) (Cercle vert), souvent associé à des exsudats (flèche jaune) et des hémorragies sous-rétiniennes (flèche rouge).

2) Angiographie à la fluorescéine (AF) et angiographie au vert d'indocyanine (ICG)

L'angiographie à la fluorescéine est peu spécifique de la VPC. Elle retrouve une coloration progressive des dilatations anévrysmales, diffusant peu au temps tardif avec une hyperfluorescence du branching vascular network (BVN) très souvent associée qui reste difficilement différenciable des polypes (Figure 3). Les lésions polypoïdales sont souvent masquées par les hémorragies et fondues dans l'hyperfluorescence des DEP.

L'ICG est l'examen clé du diagnostic de la VPC, elle permet de visualiser les polypes sous forme de lésions hyperfluorescentes arrondies dès les temps précoces pouvant persister au temps tardif ou bien réaliser un phénomène de wash-out (Figure 4). Le BVN est visible dès les temps précoces avec présence des polypes en son sein ou sur son bord réalisant une « lésion hyperfluorescente » tardive. On retrouve également une hyperperméabilité choroïdienne en ICG. L'ICG est un examen essentiel dans le suivi de la VPC, car elle permet de visualiser la disparition ou l'atténuation de l'hyperfluorescence des polypes après traitement. Un remplissage pulsatile des polypes peut parfois être visualisé et serait un facteur de risque de rupture et d'hémorragie.

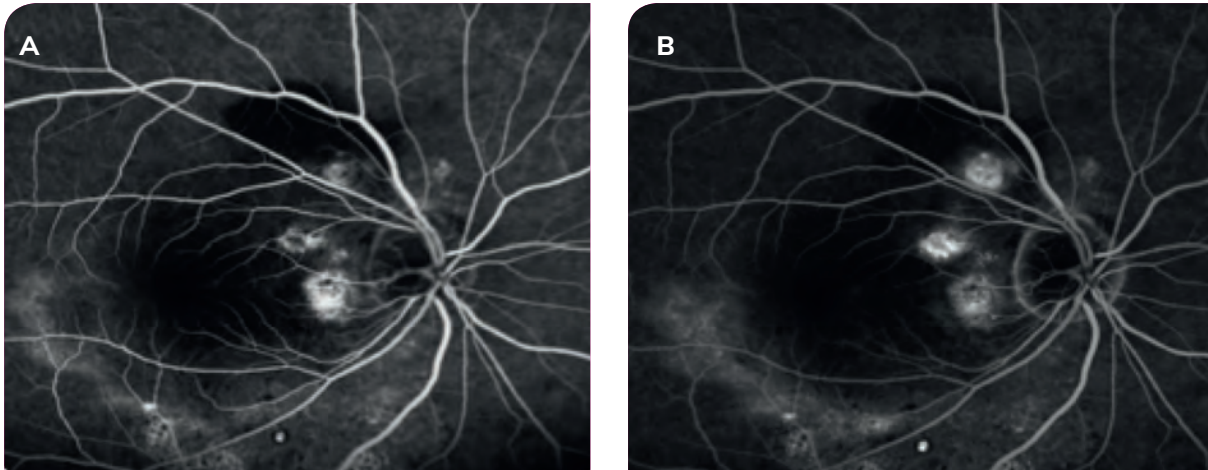


Fig. 3 : Angiographie à la fluorescéine temps précoce (A) et temps tardif (B).

Hyperfluorescence progressive des dilatations anévrysmales, diffusant peu au temps tardif avec une hyperfluorescence du branching vascular network difficilement différenciable des polypes.

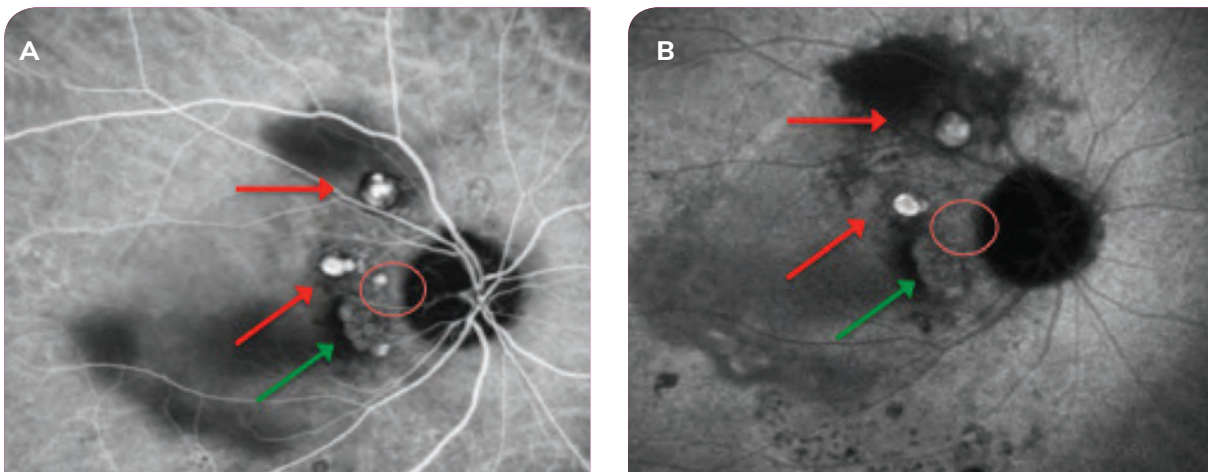


Fig. 4 : Angiographie au vert d'indocyanine temps précoce (A) et temps tardif (B).

Visualisation des polypes sous forme de lésions hyperfluorescentes arrondies (flèches rouges) dès les temps précoces pouvant persister aux temps tardifs ou bien réaliser un phénomène de wash-out (cercle rouge). Les polypes vont être accompagnés du BVN (flèche verte) qui est visible dès les temps précoces avec présence des polypes en son sein ou sur son bord réalisant une « lésion hyperfluorescente » tardive.

3) SD-OCT

Le diagnostic de la VPC peut être fortement suspecté sur la base de l'OCT. Les polypes apparaissent comme des élévations en dôme de l'EP contenant un ou plusieurs anneaux hyper-réfléctifs associés avec un centre hyporéfléctif. Le BVN réalise un soulèvement plan et irrégulier de l'EP (double layer sign) correspondant à deux couches hautement réfléchissantes (la couche de l'EP et une couche sous l'EP). On peut observer en cas d'exsudation des décollements séreux rétiniens, des logettes cystoïdes intrarétiniennes ou un épaissement rétinien. L'imagerie en swept-source ou en EDI permet de visualiser le plus souvent une pachychoïde (>300 µm) associée à des « pachyvaisseaux »² (Figure 5).

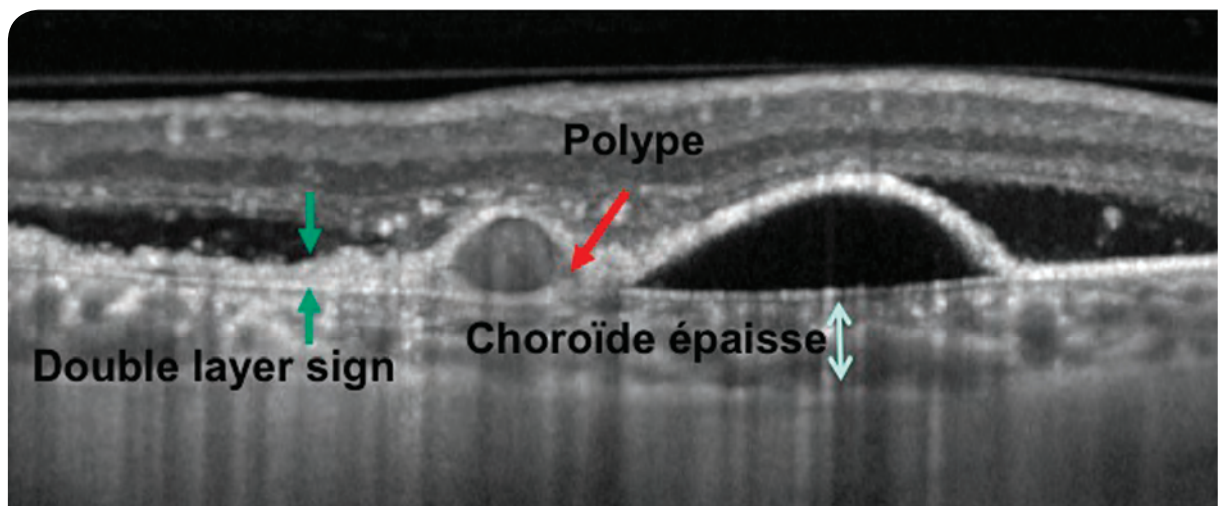


Fig. 5 : Aspect en SD-OCT de la vasculopathie polypoidale choroïdienne.

Les polypes apparaissent comme un DEP à pente abrupte, ou « ogival », parfois accolé à un DEP séreux. On retrouve le « double layer sign » ainsi qu'une choroïde épaisse.

4) OCT-A

L'OCT-A reste pour le moment décevant concernant la visualisation des polypes. En revanche, le BVN qui est caractérisé par un flux sanguin linéaire est bien détecté par l'OCT-A. Les lésions polypoidales apparaissent dans la plupart des cas comme des structures rondes hypodenses sans flux ou comme des structures rondes hyperdenses (entre 17% et 45% des cas selon les séries 4) avec flux parfois entourées d'un halo hypodense. Cette absence de signal au sein du polype ne signifie pas qu'il n'y a pas d'écoulement de sang, mais plutôt que les caractéristiques du flux sanguin ne répondent pas aux critères de détection de l'OCT-A (Figures 6 et 7). Cette absence de détection peut être expliquée par une atténuation du signal lié à l'EP, ou bien car les caractéristiques du flux sont indétectables (flux trop faible, flux circulant seulement à la périphérie du polype, ou hyalinisation du polype avec obstruction de la lumière). Par conséquent, avec cette technologie actuelle, l'OCT-A est incapable de remplacer l'ICG dans l'évaluation et la détection de la VPC⁴.

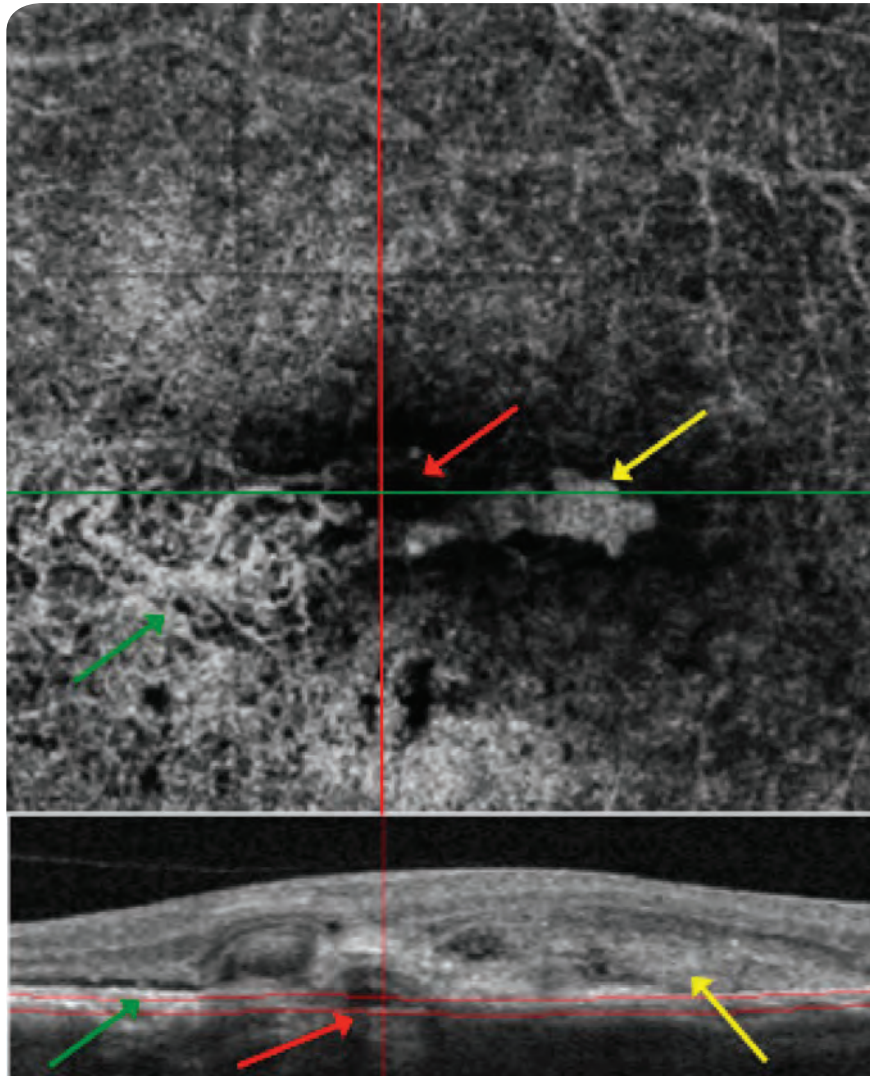


Fig. 6 : VPC associée à des néovaisseaux choroïdiens de Type 2 chez un patient naïf de traitement.

L'OCT-A au niveau de la choriocapillaire montre le réseau choroïdien anormal sous la forme d'une lésion hyperdense avec flux (flèche verte). La lésion polypoïdale apparaît comme une structure ronde hypodense sans flux (flèche rouge) et le néovaisseau comme une structure hyperdense avec flux (flèche jaune).

2. Classification de la VPC

Certains auteurs ont proposé de classer la VPC dans différents sous-types⁵⁻⁶ en fonction des apparences en ICG et OCT. On distingue la VPC de Type 1 ou « néovascularisation polypœidales » où il existe un réseau de drainage (le BVN) et un vaisseau nourricier, la choroïde est plus fine avec des lésions de grande taille et une réponse favorable aux anti-VEGF (Figure 7). D'autre part, il existe la VPC de Type 2 ou « VPC idiopathique » avec aucun ou seulement un discret BVN, une lésion de petite taille et une choroïde plus épaisse (Figure 8). Récemment, une équipe américaine a proposé une nouvelle dénomination pour la VPC : les néovaisseaux choroïdiens de Type 1 anévrysmaux⁵. Cependant, il n'existe aucun consensus lié à ces sous-classifications et dénominations.

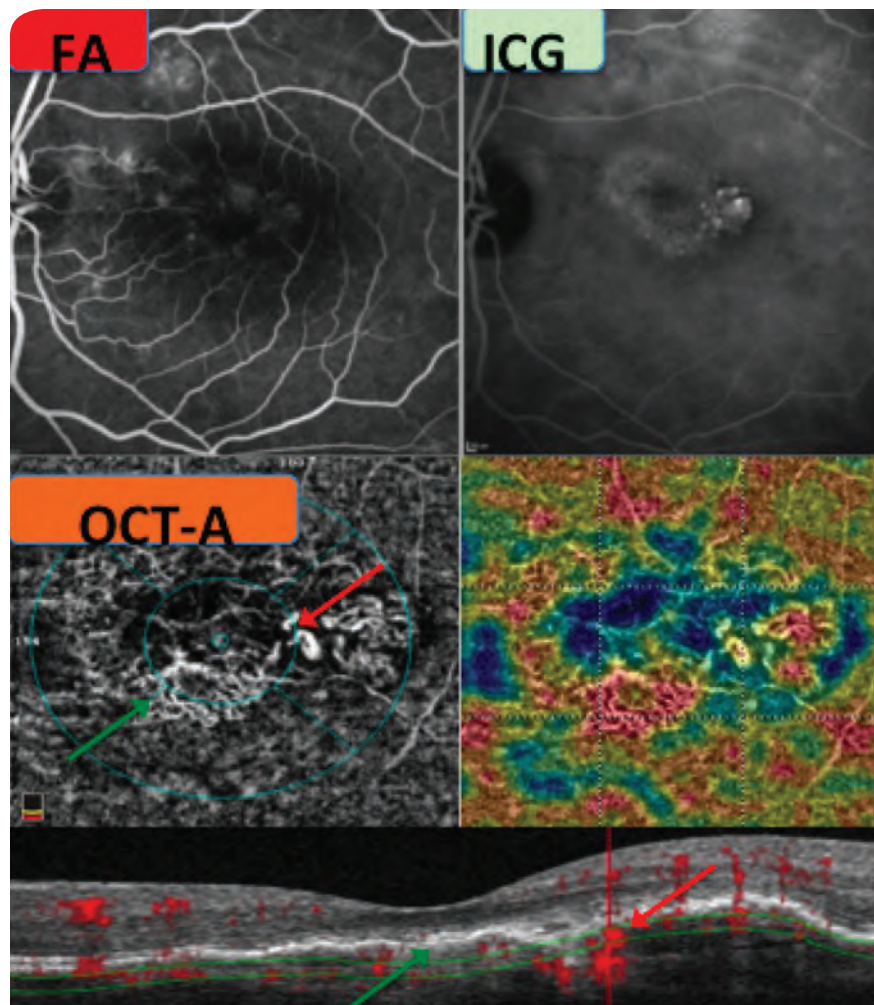


Fig. 7 : VPC chez un patient en cours de traitement.

En haut à gauche et en haut à droite : Clichés en angiographie à la fluorescéine et en ICG.

Au milieu à gauche et à droite et en bas : OCT-A avec cartographie des flux (segmentation passant au niveau des polypes et du BVN). La lésion polypœidale apparaît comme une structure ronde hyperdense avec flux (flèche rouge) et le BVN apparaît comme une lésion hyperdense avec flux (flèche verte).

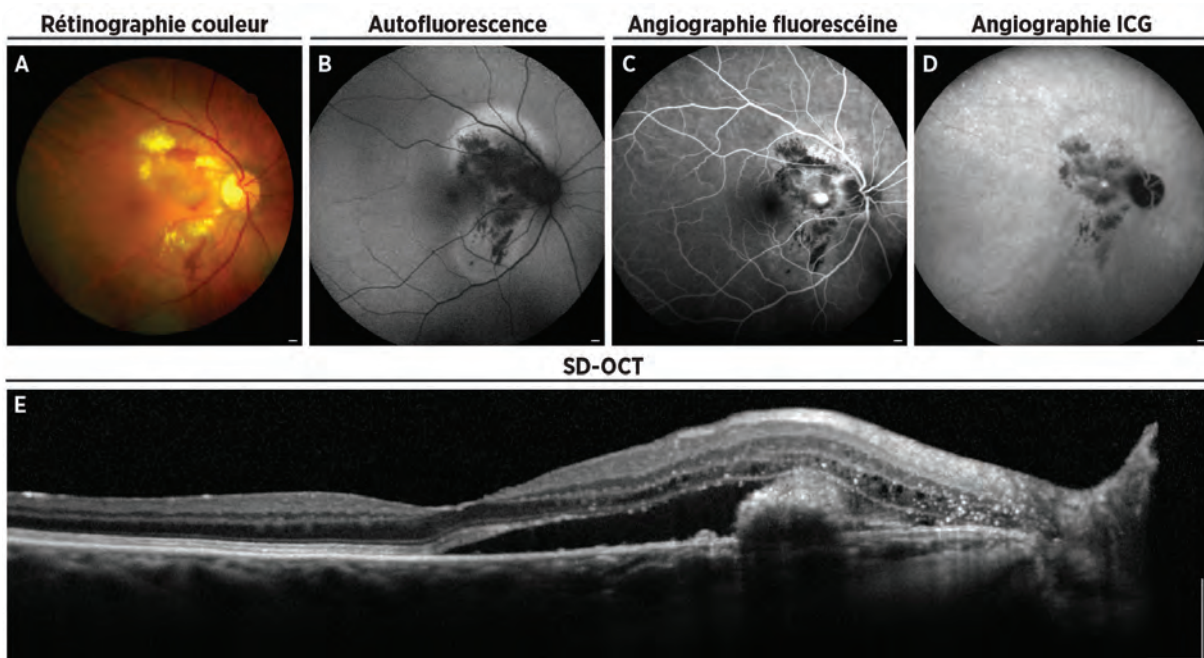


Fig. 8 : Imagerie multimodale d'une vasculopathie polypoïdale hémorragique de Type 2.

Rétinographie couleur (A) montrant un décollement séreux hémorragique inter-papillomaculaire. Cliché autofluorescent (B) montrant une hypo-autofluorescence des zones du décollement séreux rétinien (DSR). Angiographie à la fluorescéine (C) montrant une diffusion au temps tardif du décollement polypoïdal. Angiographie à l'ICG (D) montrant une hypercyanescence tardive du polype. SD-OCT (E) montrant un soulèvement hyper-réfléctif polypoïdal, des points blancs hyper-réfléctifs et un DSR maculaire.

Conclusion

Pour le diagnostic de la VPC, l'ICG reste le Gold Standard pour le diagnostic et peut être utile pour le suivi. L'aspect en OCT est très évocateur de la VPC et la résolution actuelle de l'OCT-A n'est pas suffisante pour remplacer l'ICG dans la VPC. Enfin, il faut savoir réévaluer le diagnostic de DMLA avec une ICG si la réponse thérapeutique est insuffisante pour détecter la présence d'une VPC. L'OCT-B scan, l'OCT en face et l'OCT-A viennent compléter le bilan angiographique pour distinguer le BVN des lésions polypoïdales et pour apprécier l'activité néovasculaire en montrant l'importance de l'exsudation intra et sous-rétinienne.

Références

1. Yannuzzi LA. Idiopathic polypoidal choroidal vasculopathy. Macula Society Meeting 1982; Miami, Florida, USA.
2. Gallego-Pinazo R, Dolz-Marco R, Gómez-Ulla F *et al*. Pachychoroid Diseases of the Macula. *Med Hypothesis Discov Innov Ophthalmol*. 2014;3(4):111-5.
3. Dansingani KK, Gal-Or O, Sadda SR *et al*. Understanding aneurysmal Type 1 neovascularization (polypoidal choroidal vasculopathy): a lesson in the taxonomy of 'expanded spectra' - a review. *Clin Exp Ophthalmol*. 2018;46(2):189-200.
4. Srour M, Querques G, Semoun O, *et al*. Optical coherence tomography angiography characteristics of polypoidal choroidal vasculopathy. *Br J Ophthalmol*. 2016 ;100(11):1489-1493
5. Kawamura A, Yuzawa M, Mori R *et al*. Indocyanine green angiographic and optical coherence tomographic findings support classification of polypoidal choroidal vasculopathy into two types. *Acta Ophthalmol*. 2013;91:e474-e481.
6. Tanaka K, Nakayama T, Mori R *et al*. Associations of complement factor H (CFH) and age-related maculopathy susceptibility 2 (ARMS2) genotypes with subtypes of polypoidal choroidal vasculopathy. *Invest Ophthalmol Vis Sci*. 2011;52:7441-7444.

Néovaisseaux de Type 1

PARTIE 7 : Néovaisseaux choroïdiens fibrosés

Alexandra Miere, Manar Addou-Regnard, Eric Souied

1. Définition

La fibrose sous-rétinienne est la conséquence de mécanismes complexes de réparation tissulaire, secondaires soit au processus de cicatrisation naturelle,¹ soit au traitement par les inhibiteurs du facteur de croissance endothélial vasculaire (anti-VEGF)². Les acteurs clés du développement de la fibrose sont le facteur de croissance du tissu conjonctif (CTGF), le facteur activant des plaquettes (PAF), le récepteur du facteur activant des plaquettes (PAF-R) et les cellules macrophagiques riches en exsudat péritonéal (« rich peritoneal exudate cells », PEC), comme l'ont démontré des études récentes sur des modèles animaux³⁻⁶. Le traitement par anti-VEGF et son utilisation à grande échelle dans le traitement de la dégénérescence maculaire liée à l'âge exsudative (DMLA), a entraîné également un risque d'évolution des néovaisseaux choroïdiens traités vers une atrophie maculaire et/ou une fibrose sous-rétinienne, ces deux affections étant associées à de mauvais résultats visuels^{7,8}.

2. Diagnostic

Lors de l'examen du fond d'œil dilaté, la fibrose sous-rétinienne est définie comme une accumulation d'un tissu jaunâtre, surélevé, et bien délimité, souvent aux bords concaves (Figure 1). En angiographie à la fluorescéine (FA), la fibrose est caractérisée par une imprégnation de la lésion dans les temps tardifs de l'examen, sans diffusion du colorant^{7,8} (Figure 2). La fibrose en SD-OCT présente un aspect de lésion hyper-réfléctive sous-rétinienne compacte, avec possibilité de perte ou fragmentation de l'épithélium pigmentaire rétinien (EPR) et de la zone ellipsoïde adjacents (Figure 1).

L'OCT angiographie (OCT-A) est une technique d'imagerie proposant une excellente résolution en profondeur définie^{9,10} permettant une analyse détaillée de la cicatrice fibrotique. Les images OCT-A de la fibrose sous-rétinienne révèlent presque constamment un réseau vasculaire perfusé, ainsi que des modifications architecturales collatérales de la rétine externe et de la couche choriocapillaire (Figures 2 et 3). Cependant, en raison de la très faible acuité visuelle, du manque de fixation et de la grande nécessité de la coopération du patient, l'examen est impossible à interpréter dans certains cas.

Le réseau néovasculaire à l'intérieur de la cicatrice fibrotique présente plusieurs pattern (ou motifs), dont le plus fréquent est le pattern en arbre taillé, ou arbre mort (pruned vascular tree) (Figures 2 et 3), défini par l'absence de capillaires fins visibles dans la segmentation correspondant à la cicatrice fibreuse (rétine externe et/ou choriocapillaire). Un masquage généré par l'accumulation du tissu fibreux est possible, entraînant un flow/signal void (ou masquage du signal) (Figure 3). Les caractéristiques OCT-A de la fibrose sous-rétinienne compliquant une DMLA néovasculaire sont définies par des réseaux vasculaires anormaux distincts au sein de la cicatrice fibrotique, auparavant impossibles à évaluer par FA ou SD-OCT seules¹¹.

La tentative de classer qualitativement ces réseaux observés présente un intérêt particulier du point de vue clinique et physiopathologique.

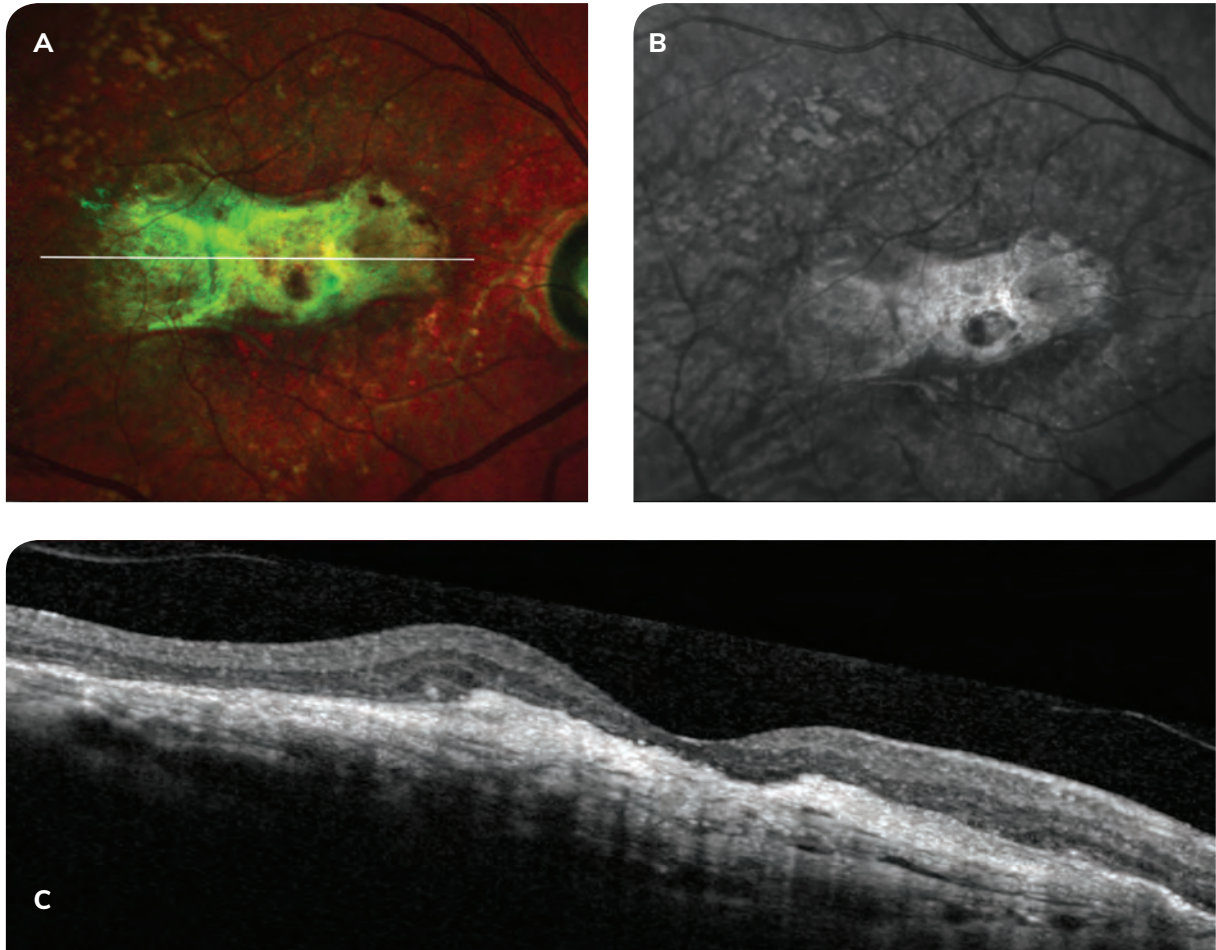


Fig. 1. Imagerie multimodale non-invasive de l'œil droit d'un patient présentant une DMLA exsudative ancienne.

A : L'imagerie Multicolor® met en évidence une lésion jaunâtre, bien délimitée, aux bords concaves.

B : L'image Infrarouge met en évidence la lésion bien délimitée, hyper-réfléctive.

C : La coupe SD-OCT passant par le centre de la lésion met en évidence la présence d'une lésion hyper-réfléctive, compacte, uniforme. L'épithélium pigmentaire est difficilement visible.

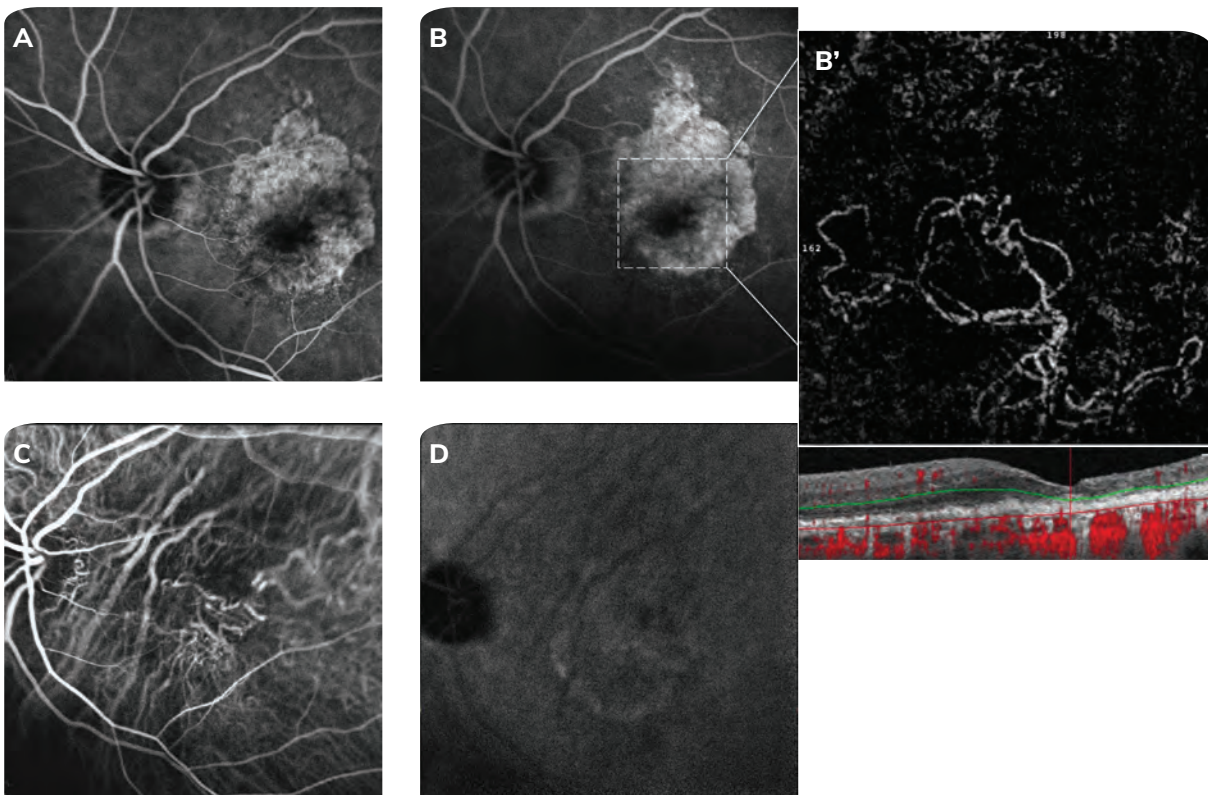


Fig. 2. Imagerie multimodale invasive et non-invasive de l'œil gauche d'une patiente présentant une DMLA exsudative ancienne.

A et B : l'angiographie à la fluorescéine dans les temps précoces (A) et tardifs (B) met en évidence une lésion hyperfluorescente, rétrofovéolaire, sans diffusion de colorant aux temps tardifs.

B' : l'image de flux OCTA et le B-scan correspondant mettent en évidence, dans les 10° centraux (fenêtre d'acquisition 3x3 mm), la présence d'un réseau vasculaire à flux élevé au niveau de la segmentation de la « rétine externe ». On note l'absence des fins capillaires, suggérant un pattern en arbre taillé. (ou arbre mort).

C et D : l'angiographie au vert d'indocyanine permet de mettre en évidence la composante occulte de cette membrane néovasculaire fibrosée.

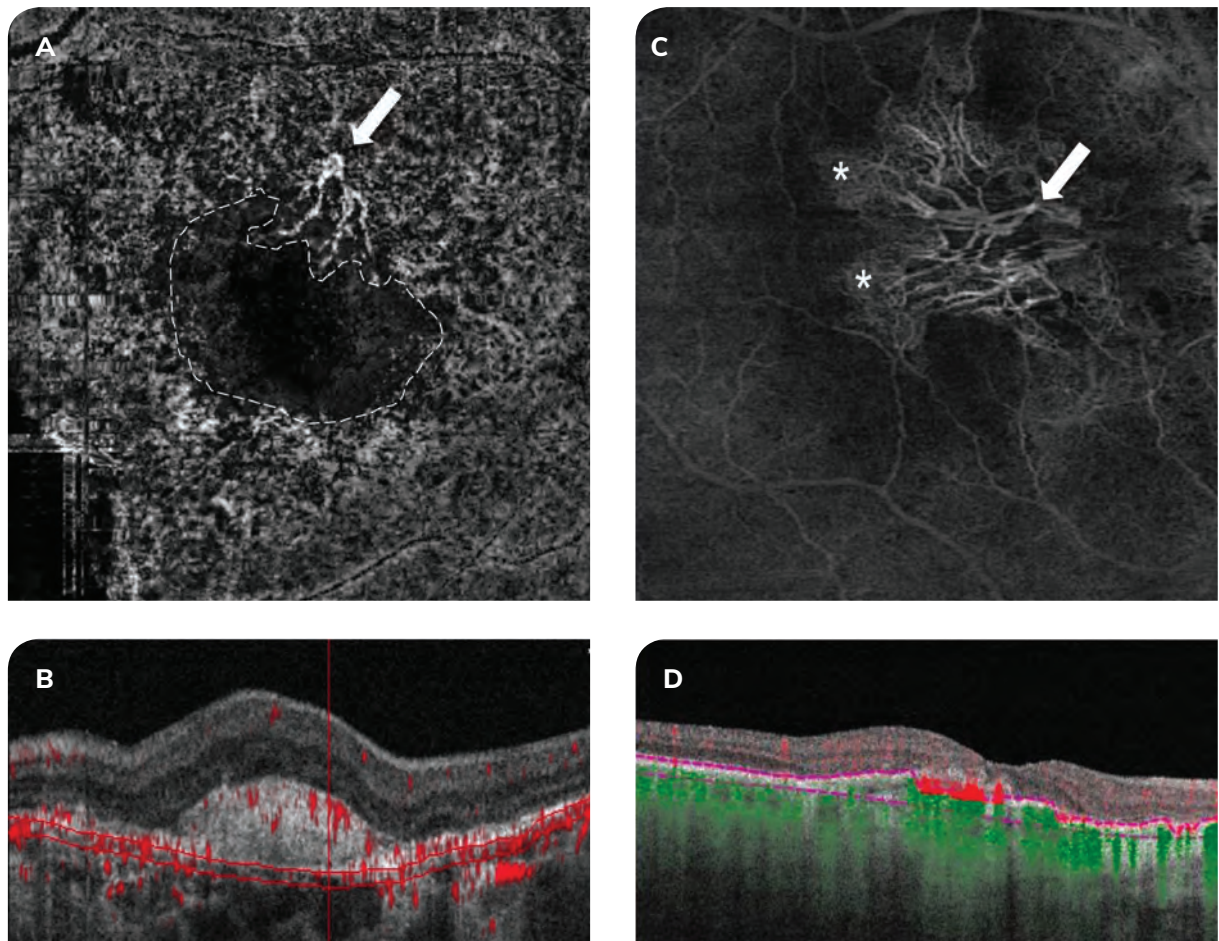


Fig. 3 : Différents aspects de réseaux à flux élevé à l'intérieur de lésions fibrotiques en OCTA 6x6 mm.

A et B : l'image de flux (A) et le B-scan correspondant (B) d'un patient présentant une fibrose sous-rétinienne secondaire à la DMLA. Sur l'image de flux (A), on observe un réseau à flux élevé dans la segmentation choriocapillaire (flèche blanche), ainsi qu'une zone de masquage (follow/singal void) entraîné par le tissu fibreux (ligne pointillée).

C et D : l'image de flux (C) et le B-scan correspondant (D) d'un autre patient présentant une fibrose sous-rétinienne secondaire à la DMLA. Sur l'image de flux (C) on observe, au niveau de la segmentation comprenant la lésion fibrosée, la présence d'un réseau à flux élevé en arbre taillé, avec la persistance des troncs vasculaires principaux (flèche blanche). Remarquez qu'aux extrémités de la lésion, il y a cependant des fines ramifications capillaires (capillary sprouting) (astérisque).

Références

1. Kumar V, Abbans K, Nelson F. Robbins and Cotran pathologic basis of disease. 9th ed. Philadelphia: Elsevier Saunders; 2014.
2. Hwang JC, Del Priore LV, Freund KB *et al.* Development of subretinal fibrosis after anti-VEGF treatment in neovascular age-related macular degeneration. *Ophthalmic Surg Lasers Imaging* 2011;42:6-11.
3. Moussad EE, Brigstock DR. Connective tissue growth factor. What's in a name? *Mol. Genet. Metab.* 2000; 71, 276-292.
4. Zhang H, Yang Y, Takeda A *et al.* A Novel Platelet-Activating Factor Receptor Antagonist Inhibits Choroidal Neovascularization and Subretinal Fibrosis. *PLoS One.* 2013 27;8(6):e68173.
5. Jo YJ, Sonoda KH, Oshima Y *et al.* Establishment of a new animal model of focal subretinal fibrosis that resembles disciform lesion in advanced age-related macular degeneration. *Invest Ophthalmol Vis Sci* 2011;52:6089-6095.
6. Cui W, Zhang H, Liu ZL. Interleukin-6 receptor blockade suppresses subretinal fibrosis in a mouse model. *Int J Ophthalmol* 2014;7:194-197.
7. Bloch SB, Lund-Andersen H, Sander B, Larsen M. Subfoveal fibrosis in eyes with neovascular age-related macular degeneration treated with intravitreal ranibizumab. *Am J Ophthalmol* 2013;156:116-124.
8. Channa R, Sophie R, Bagheri S *et al.* Regression of choroidal neovascularization results in macular atrophy in anti-vascular endothelial growth factor-treated eyes. *Am J Ophthalmol* 2015;159:9-19.
9. Jia Y1, Tan O, Tokayer J *et al.* Split-spectrum amplitude-decorrelation angiography with optical coherence tomography. *Opt Express* 2012; 20: 4710-4725.
10. Jia Y1, Bailey ST, Wilson DJ *et al.* Quantitative optical coherence tomography angiography of choroidal neovascularization in age-related macular degeneration. *Ophthalmology* 2014;121:1435-1444.
11. Miere A, Semoun O, Cohen SY *et al.* Optical coherence tomography angiography features of subretinal fibrosis in age-related macular degeneration. *Retina.* 2015; 35(11): 2275-84.



Néovaisseaux de Type 2 secondaires à la DMLA

Al'a El Ameen

Les néovaisseaux choroïdiens (NVC) « visibles » de Type 2 ou « pré-épithéliaux » représentent le type néovasculaire le moins fréquent (17,6% des cas) dans la dégénérescence maculaire liée à l'âge (DMLA) exsudative¹. Néanmoins, leurs caractéristiques sémiologiques ont été les premières décrites dans la littérature du fait de leur visibilité directe en angiographie à la fluorescéine (AF). Comme les NVC de Type 1, leur origine est choroïdienne mais leur expansion se fait au niveau sous rétinien après une effraction de la membrane de Bruch et de l'épithélium pigmentaire rétinien (EPR).

A l'examen du **fond d'œil**, ils apparaissent sous forme d'une lésion maculaire légèrement surélevée jaunâtre, parfois accompagnée d'une hémorragie sur les bords (Figure 1).

L'étude des **clichés infra-rouges** (820 nm) des NVC de Type 2 a montré la présence d'un anneau blanchâtre entourant un noyau central sombre². Les bords de cet anneau correspondent à la zone de diffusion au temps tardif de l'AF, et au halo noir entourant la membrane néovasculaire à la phase précoce (Figures 2 et 4).

L'**angiographie à la fluorescéine** a longtemps été l'imagerie gold standard pour le diagnostic des NVC de Type 2. Ils se présentent comme une hyperfluorescence bien délimitée correspondant à la membrane néovasculaire aux temps précoces de l'angiographie entourée d'une zone hypofluorescente. Les phases tardives sont marquées par une diffusion progressive du colorant à partir de cette lésion (Figures 2, 3, 4 et 5).

En **angiographie au vert d'indocyanine**, les NVC de Type 2 sont souvent visualisés dès les temps précoces sous la forme d'un réseau néovasculaire hypercyanescent qui a généralement tendance à disparaître par la suite (wash-out) (Figures 2, 3 et 4) mais parfois une zone hypercyanescente reste présente.

L'**OCT** permet de mettre en évidence les néovaisseaux, ainsi que leur activité exsudative. En SD-OCT (Spectral Domain-OCT), les néovaisseaux de Type 2 sont caractérisés par une lésion fusiforme hyperréfléctive pré-épithéliale accompagnée d'une hyporéfléctivité sous-jacente (par effet d'ombre). Au sein de cette hyperréfléctivité inhomogène, on retrouve une interruption plus ou moins large de l'apparence normale de l'EPR. Lorsque les néovaisseaux sont récents, l'hyperréfléctivité n'est pas très dense ni homogène, alors que les lésions fibrovasculaires plus anciennes donnent une hyperréfléctivité plus marquée. Au cours de l'évolution, ces néovaisseaux vont progressivement entraîner une exsudation légèrement hyper-réfléctive appelée « gris exsudatif »³ amenant par la suite à une accumulation de liquide sous-rétinien (Décollement séreux rétinien ou DSR) hyporéfléctif sur les bords ou surmontant le néovaisseau, ainsi que des logettes intra-réliniennes (Figures 1 et 3).

L'imagerie par **OCT-Angiographie** (OCTA) permet de mettre en évidence de manière directe le réseau néovasculaire. La classification des différents types de néovaisseaux secondaires à la DMLA dépendra de la segmentation utilisée pour visualiser le néovaisseau, confrontée à la localisation de flux ou non sur le B-scan correspondant. En l'occurrence, les néovaisseaux de Type 2 sont principalement visibles dans la segmentation « outer retina » qui est normalement avasculaire⁴ (Figures 2, 3 et 5). Dans certains cas un tronc nourricier peut être identifié. De nombreuses études se sont attachées à évaluer la sensibilité de l'OCTA dans la détection des néovaisseaux, qui peut aller de 85 à 100%⁵⁻⁷.

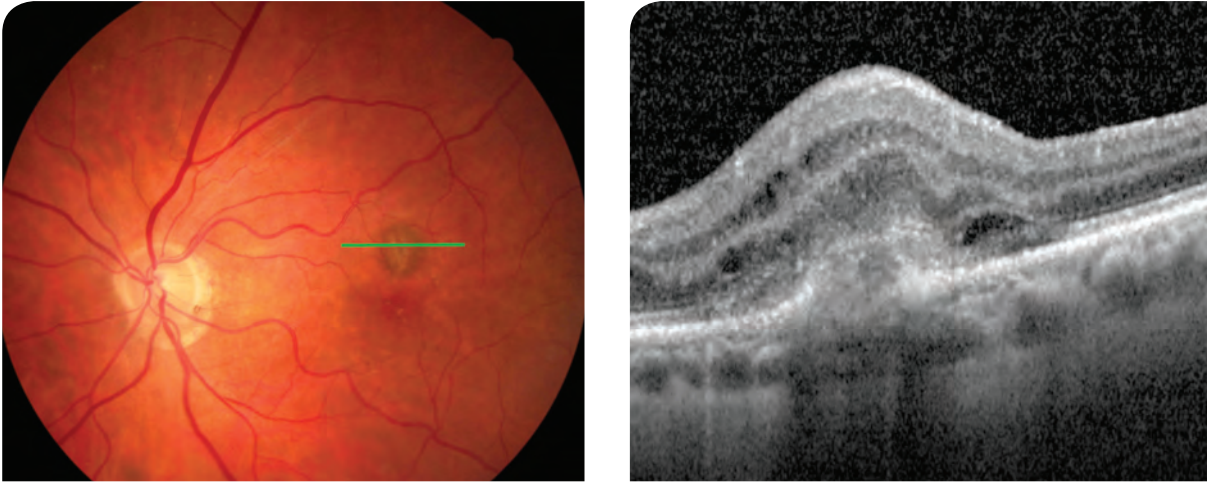


Fig. 1 : Rétinophotographie montrant une lésion grisâtre ovale maculaire supérieure secondaire à une néovascularisation de Type 2.
La coupe SD-OCT passant par cette lésion (ligne verte sur la rétinophotographie) montre que cette lésion est hyperréfléctive, pré épithéliale accompagnée d'un DSR et de logettes exsudatives intra-rétiniennes.

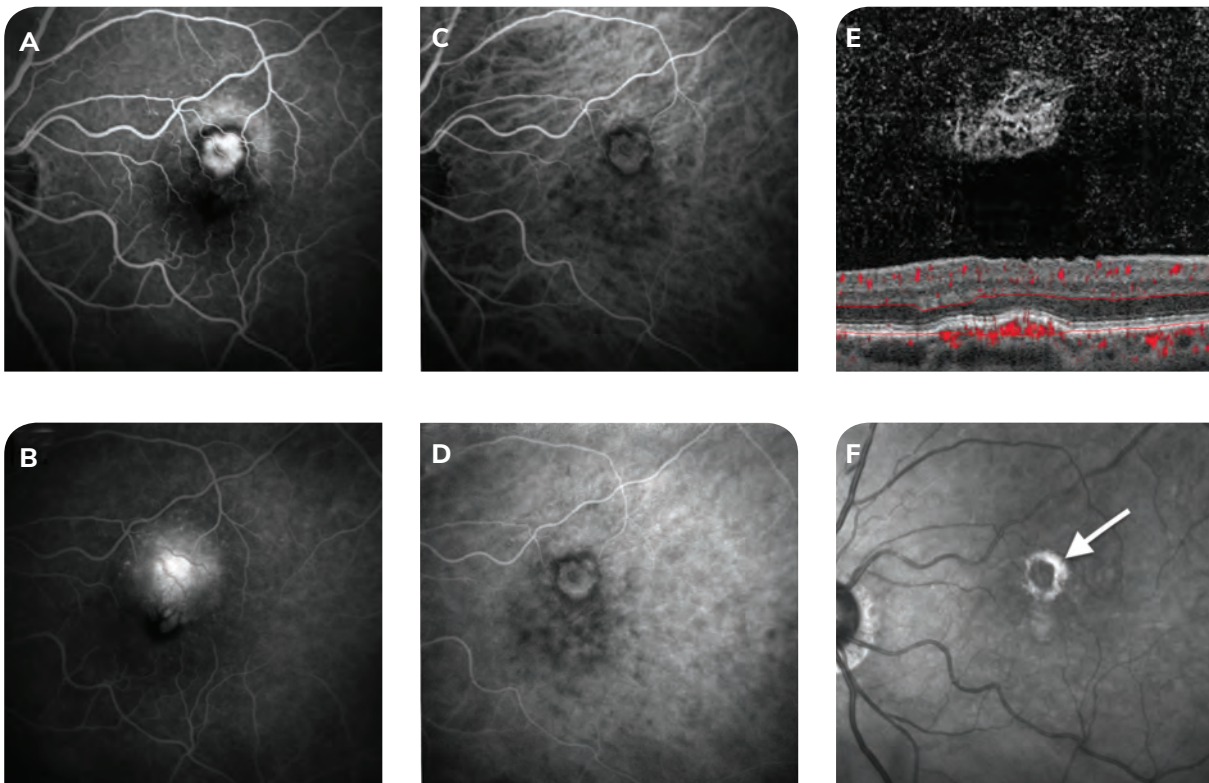


Fig. 2 : NVC de Type 2 en angiographie à la fluorescéine (AF) et ICGA.

- A : La lésion de la figure 1 est hyperfluorescente dès le stade précoce de l'angiographie à la fluorescéine entourée par un anneau hypofluorescent en AF.
- B : Cette hyperfluorescence augmente jusque dans les stades tardifs en intensité avec une légère diffusion en AF.
- C : Le stade précoce en ICGA révèle un lacis néovasculaire hypercyanescent.
- D : La cyanescence augmente légèrement dans les stades tardifs sans diffusion marquée.
- E : L'OCTA (Optovue®) montre le néovaisseau de Type 2 distinctement dans « l'outer retina ».
- F : Sur le cliché infrarouge le néovaisseau apparaît comme un anneau hyper-réfléctif blanchâtre (flèche blanche) entourant un noyau central sombre.

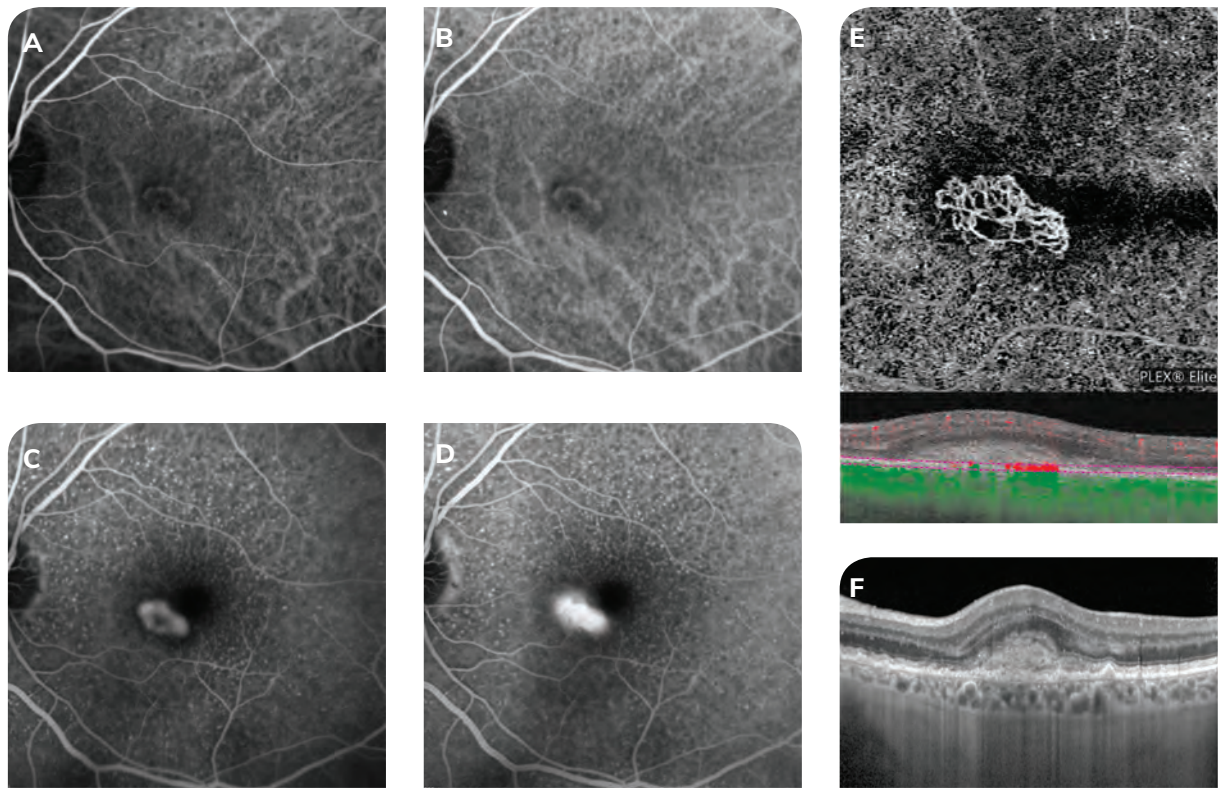


Fig. 3 : Imagerie multimodale de NVC de Type 2.

- A : Cliché précoce en ICGA : image hypercyanescence bien définie correspondant aux néovaisseaux.
- B : Cliché tardif en ICGA : la cyanescence augmente légèrement avec le temps.
- C : Cliché précoce en angiographie à la fluorescéine : image hyperfluorescente précoce.
- D : Cliché tardif en angiographie à la fluorescéine : diffusion progressive du colorant.
- E : Lacis néovasculaire hyper-intense clairement visible en OCTA (Zeiss® Plex Elite) au niveau de la segmentation « outer retina ».
- F : La coupe SD-OCT montre une lésion hyperréfléctive, pré épithéliale entraînant une augmentation de l'épaisseur rétinienne.

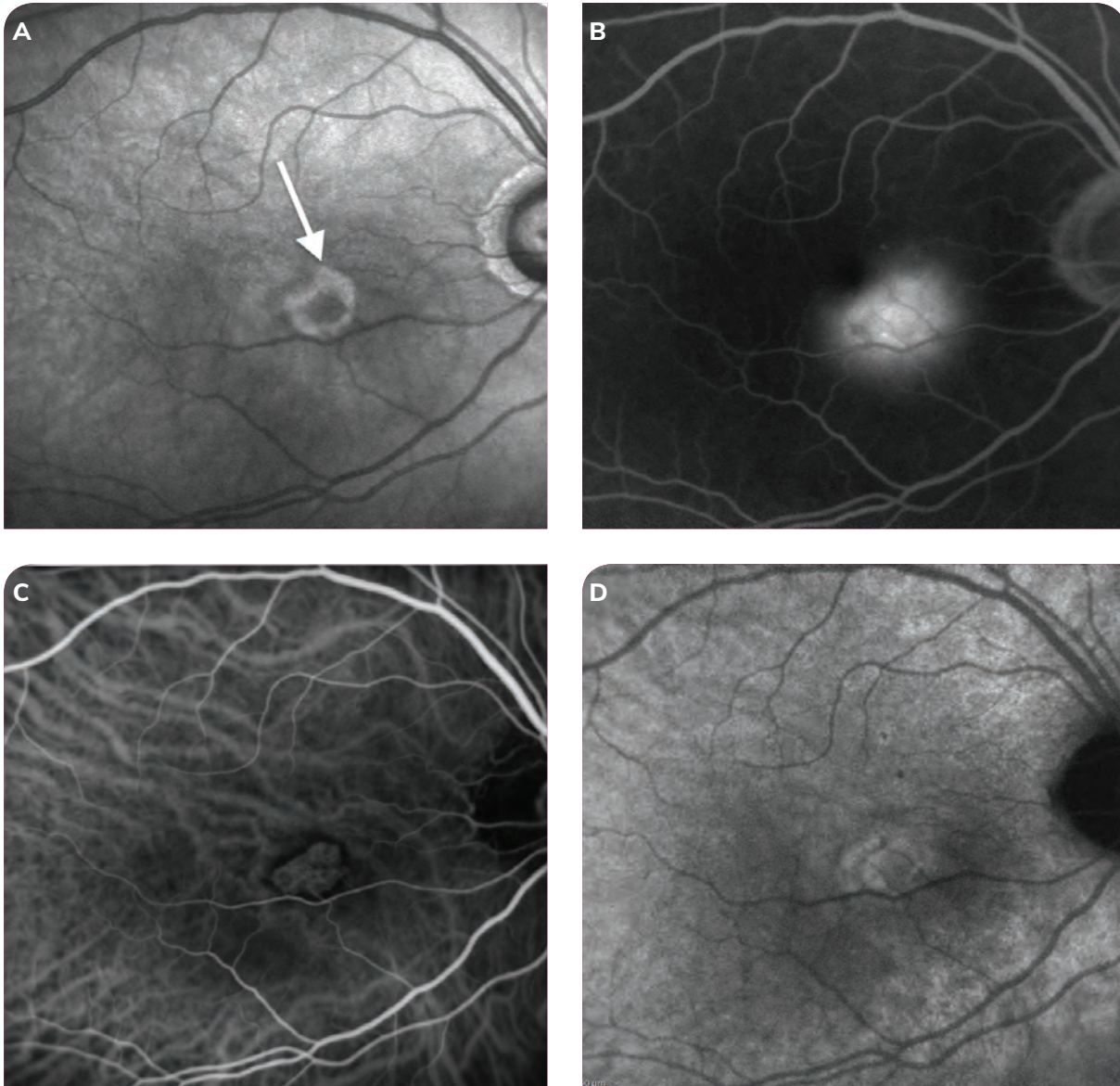


Fig. 4 : Imagerie multimodale de NVC de Type 2.

A : Cliché infrarouge : le néovaisseau apparaît comme un anneau hyper-réfléctif blanchâtre (flèche blanche) avec un noyau central sombre.

B : Cliché tardif en angiographie à la fluorescéine : diffusion progressive du colorant.

C : Cliché précoce en ICGA : image hypercyanescente bien définie correspondant aux néovaisseaux.

D : Cliché tardif en ICGA : la cyanescence tend à diminuer avec le temps, par effet wash-out.

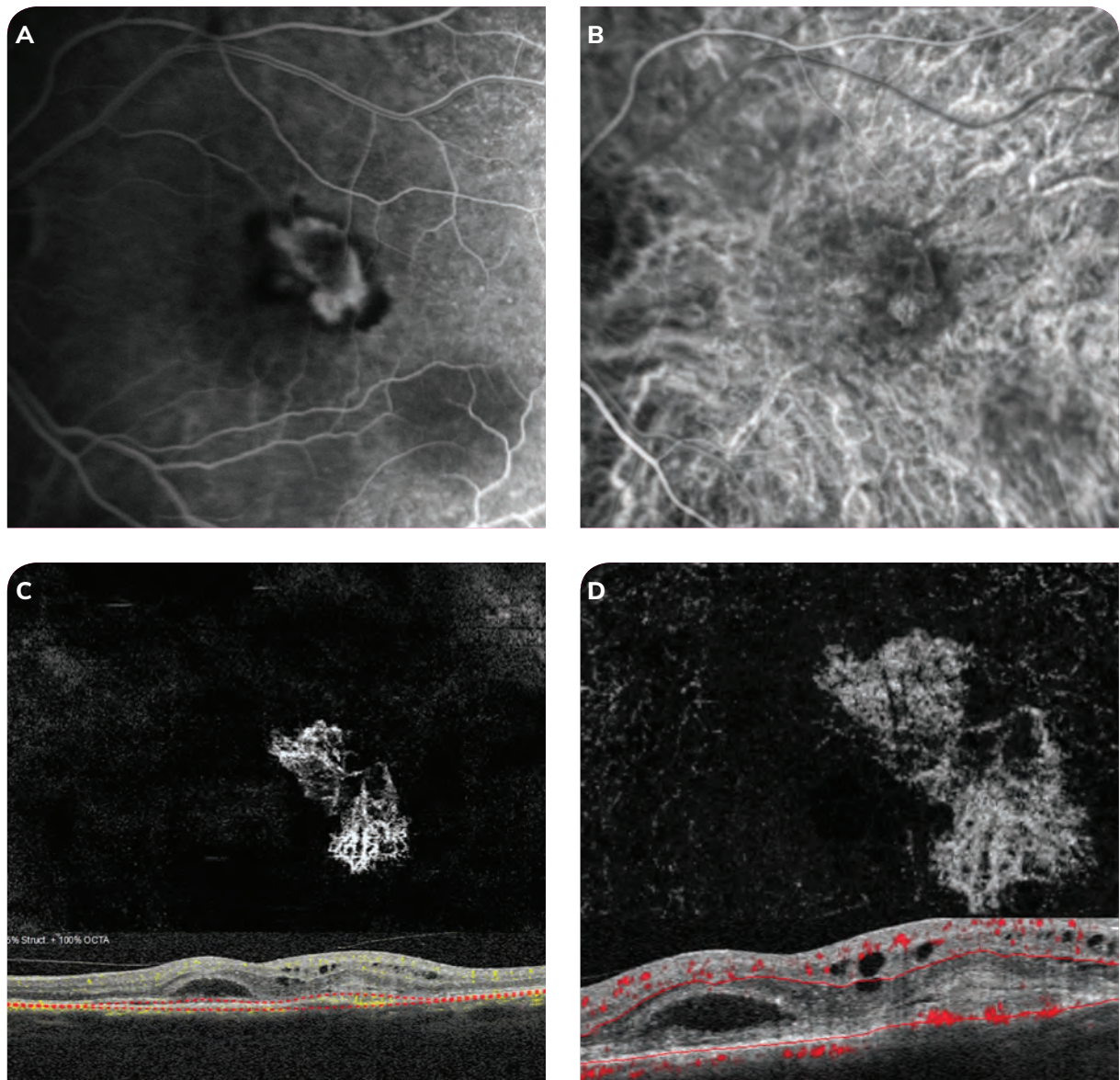


Fig. 5 : Imagerie multimodale de NVC de Type 2.

A : Lésion hyperfluorescente fovéolaire dès le stade précoce de l'angiographie à la fluorescéine.

B : Lacis néovasculaire visible sur le cliché précoce en ICGA.

C : OCTA (Spectralis-HRA®) et D. OCTA (Optovue®) montrant tout deux le néovaisseau hyper-intense dans la couche « outer retina ».

Références

1. Cohen SY, Creuzot-Garcher C, Darmon J, *et al.* Types of choroidal neovascularisation in newly diagnosed exudative age-related macular degeneration. *Br J Ophthalmol.* sept 2007;91(9):1173-6.
2. Semoun O, Guigui B, Tick S *et al.* Infrared features of classic choroidal neovascularisation in exudative age-related macular degeneration. *Br J Ophthalmol.* févr 2009;93(2):182-5.
3. Ores R, Puche N, Querques G *et al.* Gray hyper-reflective subretinal exudative lesions in exudative age-related macular degeneration. *Am J Ophthalmol.* août 2014;158(2):354-61.
4. El Ameen A, Cohen SY, Semoun O *et al.* Type 2 neovascularization secondary to age-related macular degeneration imaged by optical coherence tomography angiography: retina. 2015;35(11):2212-8.
5. Inoue M, Jung JJ, Balaratnasingam C *et al.* A Comparison Between Optical Coherence Tomography Angiography and Fluorescein Angiography for the Imaging of Type 1 Neovascularization. *Invest Ophthalmol Vis Sci.*2016;57(9):314-323.
6. Faridi A, Jia Y, Gao SS *et al.* Sensitivity and Specificity of OCT Angiography to Detect Choroidal Neovascularization. *Ophthalmol Retina.* 2017;1(4):294-303.
7. Souedan V, Souied EH, Caillaux V *et al.* Sensitivity and specificity of optical coherence tomography angiography (OCT-A) for detection of choroidal neovascularization in real-life practice and varying retinal expertise level. *Int Ophthalmol.* 2018;38(3):1051-60.



Néovascularisation de Type 3

Alexandra Miere, Giuseppe Querques, Roxane Bunod, Eric H. Souied

La néovascularisation de Type 3 est une forme clinique de DMLA néovasculaire, qui touche préférentiellement la rétine neurosensorielle et qui entraîne une réponse néovasculaire télangiectasique compensatoire, associée à une activité de prolifération intrarétinienne¹.

1. Historique

Hartnett a décrit en 1992 une lésion angiomateuse rétinienne associée aux drusen, et qui provoquait des décollements de l'épithélium pigmentaire². L'origine de cette forme de DMLA néovasculaire a été controversée au cours du temps. Plusieurs termes ont été utilisés pour nommer cette lésion, tels qu'anastomose chorio-rétinienne (ACR) ou bien prolifération angiomateuse rétinienne (PAR ou plus communément retinal angiomatous proliferation [RAP] en anglais).

Yannuzzi décrit en 2001 le RAP comme une prolifération angiomateuse d'origine rétinienne, s'étendant dans l'espace sous-rétinien ; parmi les hypothèses expliquant la formation de ces lésions originaires du plexus capillaire profond, une communication avec une néovascularisation choroïdienne (pré)existante n'était pas exclue^{3,4}.

Deux ans plus tard, Gass décrit l'ACR comme une extension intra-rétinienne d'un néovaisseau de Type 1⁵. C'est Freund qui finalement introduit le terme de néovascularisation de Type 3 dans la suite logique de la classification de Gass⁵ unifiant ainsi les divergences sur l'origine de ce complexe vasculaire. D'après Freund, la néovascularisation de Type 3 pourrait représenter à la fois⁶ :

- une prolifération néovasculaire focale ayant comme origine le plexus capillaire profond (essentiellement une PAR)^{1,6,7} ;
- une extension néovasculaire intra-rétinienne d'une membrane néovasculaire choroïdienne de Type 1 (néovaisseau choroïdien occulte) - essentiellement une ACR^{1,5-7} ;
- des ruptures de novo de la membrane de Bruch avec infiltration néovasculaire de la rétine^{1,6,7}.

2. Diagnostic

Au **fond d'œil**, la néovascularisation de Type 3 est souvent caractérisée par une hémorragie de petite taille à proximité d'un vaisseau, souvent proche de la fovéa.

Le diagnostic et la réponse thérapeutique des lésions de Type 3 sont évalués à l'aide des différentes techniques d'imagerie, que sont l'angiographie à la fluorescéine (FA), l'angiographie au vert d'indocyanine (ICGA) et la tomographie en cohérence optique en spectral domain (SD-OCT)³.

En **FA**, la néovascularisation de Type 3 prend l'aspect d'un complexe vasculaire intra-rétinien hyperfluorescent, typiquement situé au bord de la zone fovéale avasculaire, entraînant une diffusion aux temps tardifs de la FA.

En **ICGA**, les lésions de Type 3 sont visualisées aux temps précoces sous la forme d'une lésion hyperfluorescente, entraînant aux temps tardifs un « hot spot »^{3,8,9} (Figures 1 et 2).

Dans la néovascularisation de Type 3, la **SD-OCT** joue un rôle clé. Classiquement, la néovascularisation de Type 3 présente une choroïde amincie. Les différents stades évolutifs ont été récemment classifiés par Su et al.¹⁰ en :

- Stade 1 : focus hyper-réfléctif intra-rétinien (hyper-reflective foci [HRF] en anglais) associé à un œdème maculaire cystoïde, sans interruption de la rétine externe ;
- Stade 2 : progression vers l'interruption de la rétine externe, avec ou sans interruption de l'épithélium pigmentaire ;
- Stade 3 : progression postérieure de la lésion de Type 3, aboutissant à une prolifération à travers l'épithélium pigmentaire et entraînant un décollement de l'épithélium pigmentaire séreux (Figure 2).

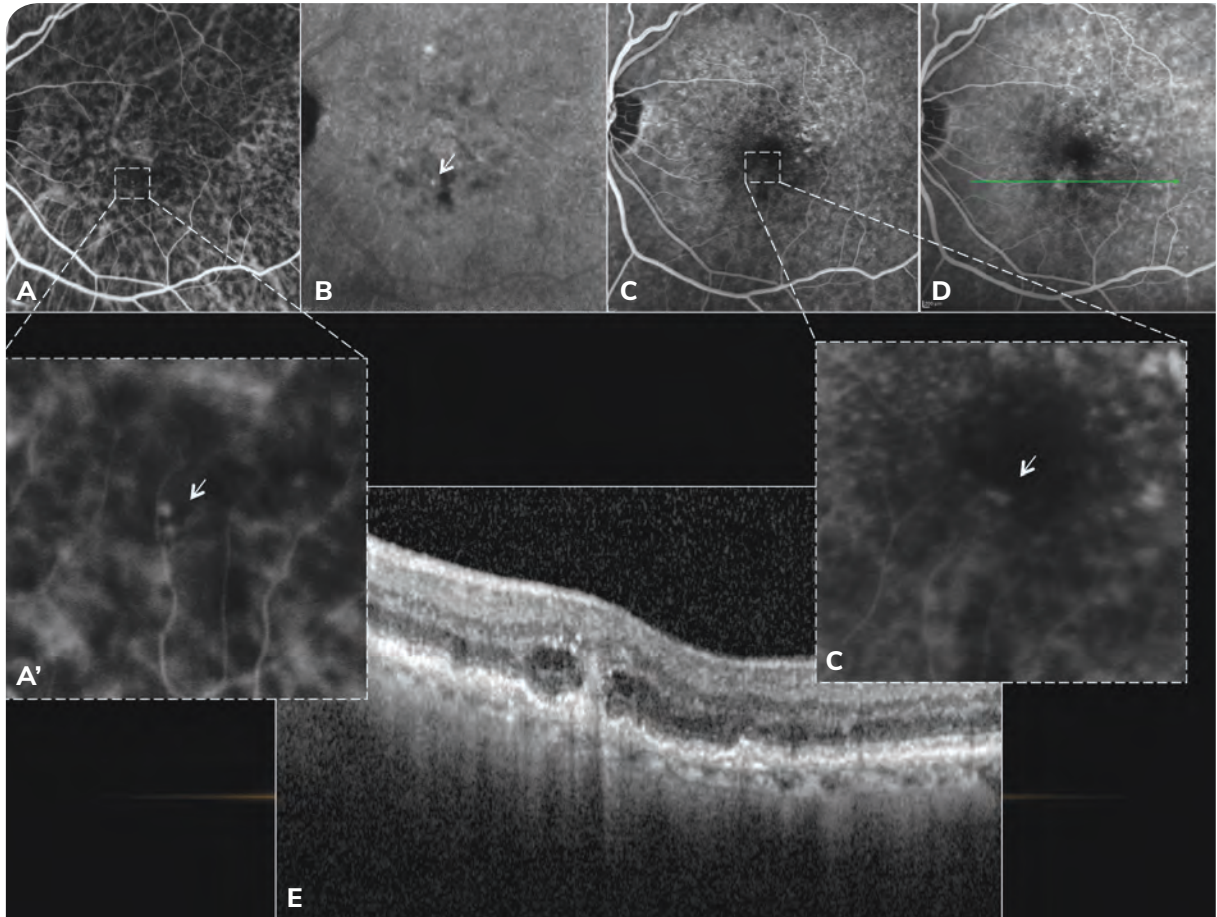


Fig. 1 : Imagerie multimodale de l'œil gauche d'une femme âgée de 83 ans avec néovascularisation de Type 3.

A et B : L'angiographie au vert d'indocyanine révèle une lésion hypercyanescente dans les temps précoces (A, flèche blanche sur l'agrandissement A') et tardifs (« hot spot ») (B, flèche blanche).

C et D : Les temps précoces (C, flèche blanche sur l'agrandissement C') et tardif (D) de l'angiographie à la fluorescéine montre une lésion hyperfluorescente en inférieure de la zone fovéale avasculaire entraînant une importante diffusion.

E : La tomographie en cohérence optique montre une lésion hyperréfléctive intra-rétinienne, en entonnoir, accompagnée par des logettes cystoïdes.

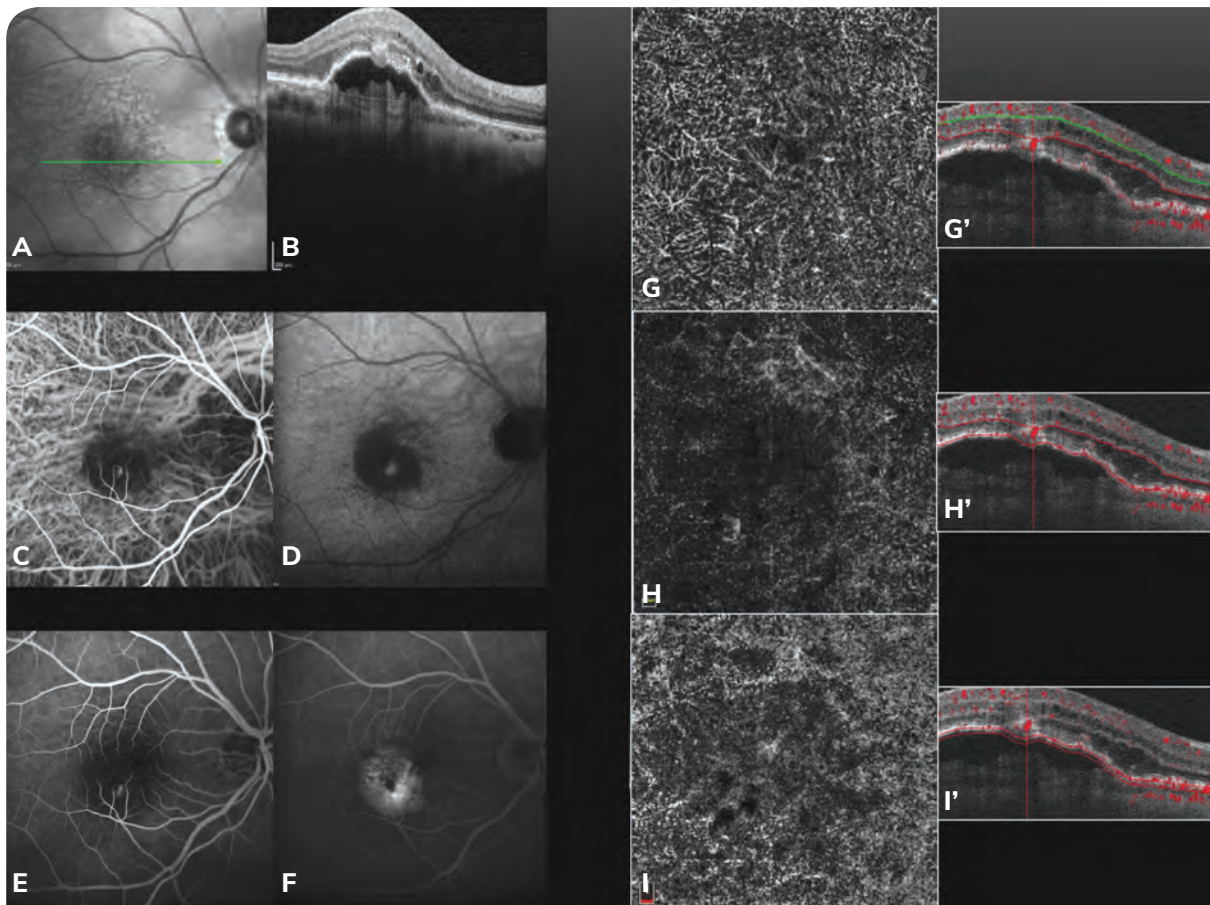


Fig. 2 : Imagerie multimodale de l'œil droit d'une femme âgée de 78 ans avec néovascularisation de Type 3.

A et B : Le B-scan (B) guidé par le cliché infrarouge (A) passant par la lésion en inférieur de la zone fovéale avasculaire met en évidence la présence d'un décollement de l'épithélium pigmentaire hypo-réfléctif, présentant en avant un complexe vasculaire intrarétinien hyper-réfléctif.

C et D : Angiographie au vert d'indocyanine (C : temps précoce, D: temps tardif).

E et F : Angiographie à la fluorescéine (E : temps précoce, F : temps tardif) montrant la présence d'une lésion hyperfluorescente en bord de la zone fovéale avasculaire, entraînant un « hot spot » typique (D) dans les clichés tardifs de l'angiographie au vert d'indocyanine.

G et G' : Images d'OCTA : Le B-scan avec superposition du flux (G') et l'image en face du plexus capillaire profond (G) en 3x3 mm mettent en évidence la présence du flux au niveau du complexe hyper-réfléctif.

H et H' : Le B-scan avec superposition du flux (H') et l'image en face de la rétine externe (H) en 3x3 mm mettent en évidence une lésion en tuft (tuft-shaped).

I et I' : Le B-scan avec superposition du flux (I') et l'image en face de la choriocapillaire (I) en 3x3 mm ne mettent pas en évidence la présence à ce niveau de lésion néovasculaire.

3. Apport de l'OCT Angiography

Depuis quelques années, l'OCT-angiographie (OCTA) permet une analyse précise de la microcirculation rétinienne et choroïdienne.

Des fenêtres d'acquisition de 3x3 mm et une segmentation correcte du plexus capillaire profond, des couches rétinienne externe (rétine externe) et de la choriocapillaire donnent ainsi des informations intéressantes sur la physiopathologie et l'évolution de ces lésions.

En OCTA, la néovascularisation de Type 3 est définie par une anastomose rétino-rétinienne (Figure 3). Au niveau du plexus capillaire profond (origine), on retrouve des vaisseaux à flux élevé plongeant vers la rétine externe, pour former une lésion à flux élevé, en forme de « tuft » (en mèche) (Figures 2 et 3). Cette lésion en forme de tuft peut éventuellement se prolonger vers l'espace sous-épithélium pigmentaire et/ou la choriocapillaire, avec la visualisation d'une petite lésion glomérulaire (clew-like lésion)¹¹.

L'OCTA apporte un argument supplémentaire pour confirmer que, dans la majorité des cas, la néovascularisation de Type 3 est caractérisée par un complexe vasculaire intra-rétinien ayant comme origine le plexus capillaire profond (Figures 2 et 3)^{11,12}.

4. Évolution

Au cours du suivi de ces lésions, deux profils évolutifs distincts sous traitement par anti-VEGF ont été mis en évidence : soit une évolution vers l'atrophie (caractérisée par une disparition de la lésion au niveau de la segmentation rétine externe), soit une progression vers l'espace sous l'épithélium pigmentaire (caractérisée par la persistance ou l'apparition *de novo* de la petite lésion glomérulaire dans la couche choriocapillaire)¹³.

La réalisation d'images (de qualité) lors du premier examen et pendant le suivi est donc primordiale pour évaluer le profil évolutif.

5. Nascent Type 3 (Type 3 naissants)

Un des signes précoces de la néovascularisation de Type 3 décrits récemment par Sacconi *et al.*¹² correspond aux foci hyper-réfléctifs intra-rétiens, situés au-dessus de DEP drusénoïdes, qui peuvent être facilement confondus avec une migration pigmentaire. L'OCTA a permis de prouver que ces foci présentaient un flux précoce, avant l'apparition de la lésion néovasculaire exsudative de Type 3. Ainsi, une nouvelle entité, appelée « néovascularisation de Type 3 naissante » (Nascent Type 3 neovascularization) est apparue pour décrire cette progression d'un stade préclinique (focus hyper-réfléctif et absence d'exsudation) à un stade clinique (progression de la lésion du plexus capillaire profond vers l'épithélium pigmentaire et l'espace sous-épithélium pigmentaire, accompagné par une exsudation)¹² (Figure 4).

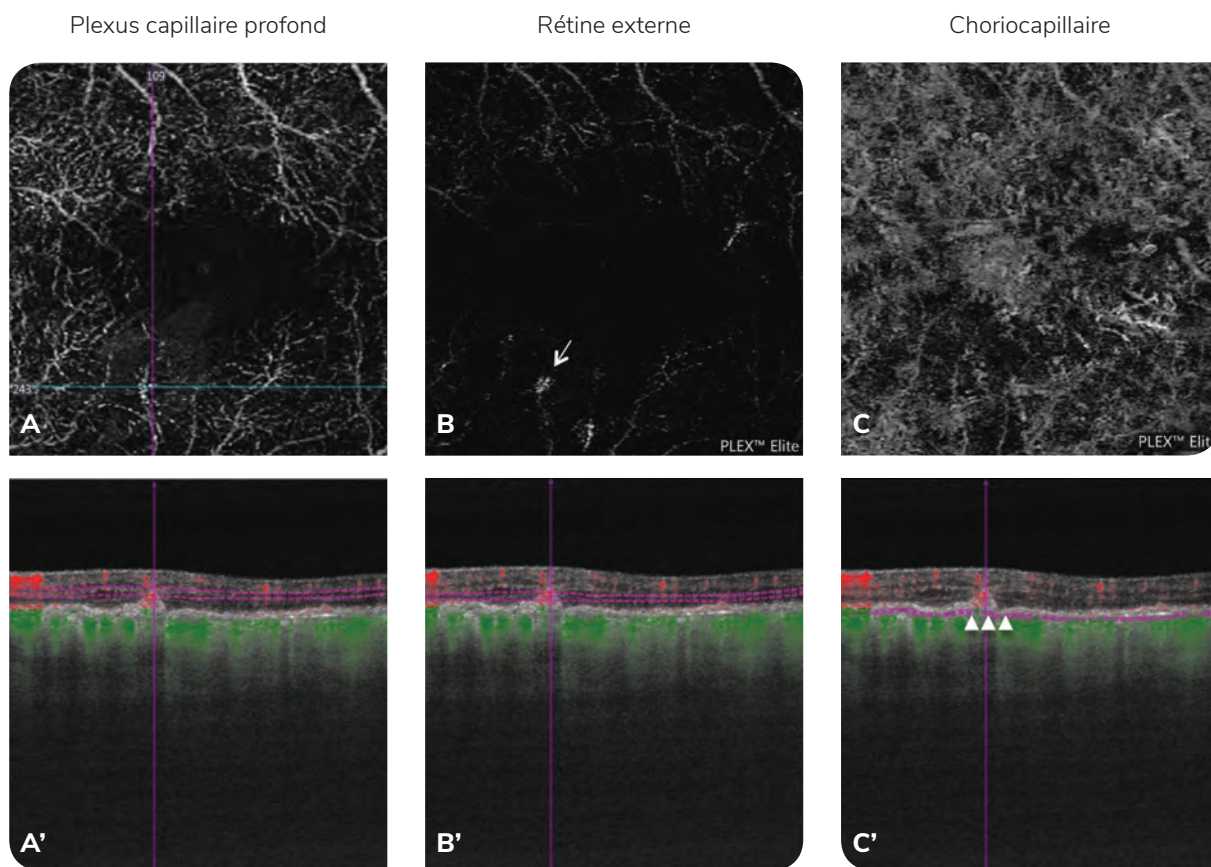


Fig. 3 : OCT angiographie de l'œil gauche de la patiente de la Figure 1.

A : L'image en face de la segmentation du plexus capillaire profond montre un vaisseau à flux élevé et une lésion à l'intersection des deux lignes de navigation.

B : La segmentation rétinienne externe révèle une lésion à flux élevé, en « tuft » (flèche blanche).

C : À noter qu'au niveau de l'image en face de la segmentation choriocapillaire, la lésion n'est pas visible.

A', B' et C' : Le B-scan avec superposition du flux, correspondant à chaque segmentation automatique, met en évidence la présence du flux au niveau de ce petit complexe intra-rétinien hyper-réfléctif. Cependant, ce flux est uniquement intra-rétinien (C', tête de flèche blanche).

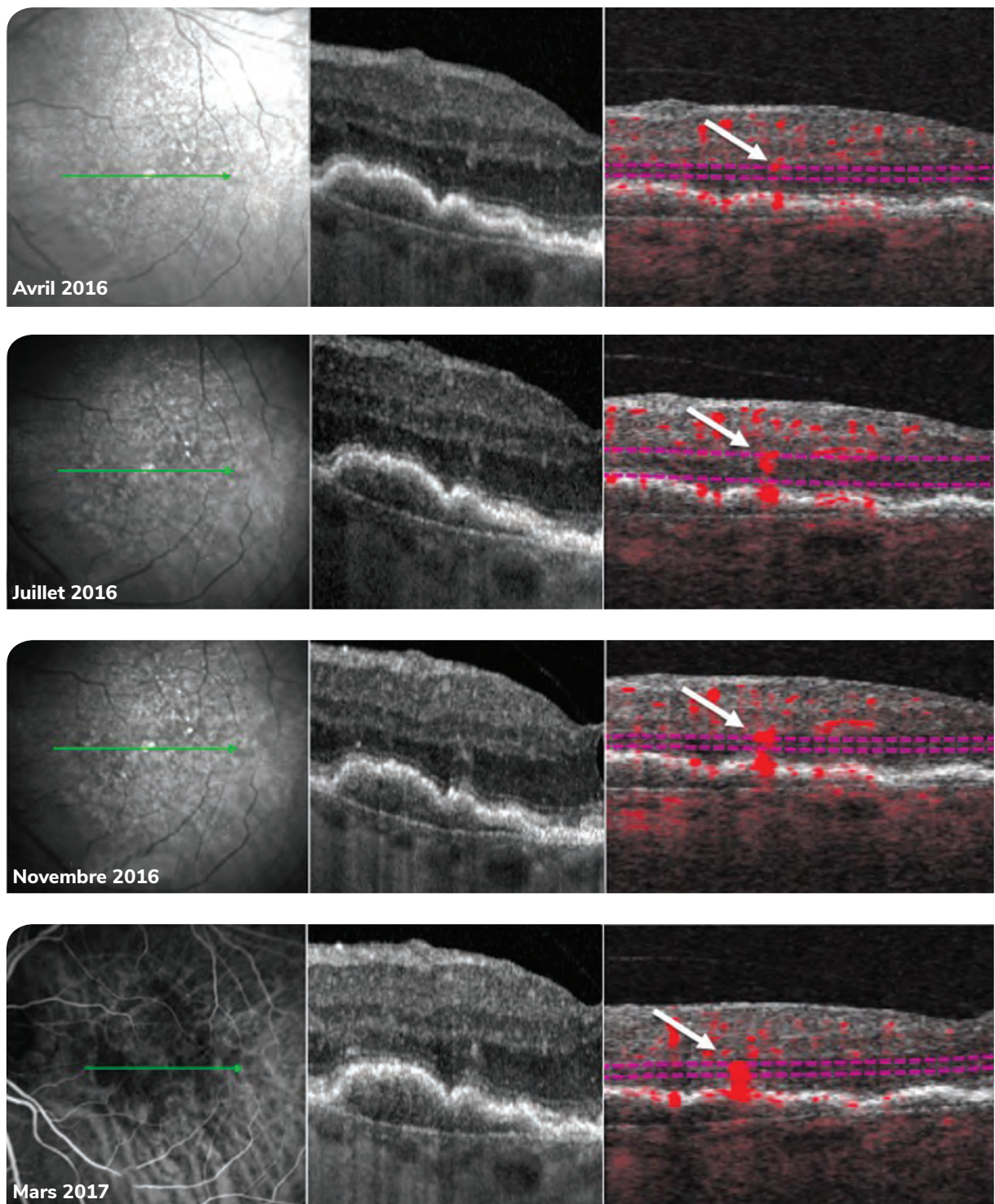


Fig. 4 : Nascent Type 3

En Avril 2016, on note la présence d'une lésion hyper-réfléctive intra-rétinienne, située au-dessus de DEP drusénoïdes, qui peut être facilement confondue avec une migration pigmentaire. L'OCTA B-scan montre qu'il existe un flux en son sein (flèche). Au cours du suivi, cette lésion se rapproche du DEP pour à terme donner une néovascularisation de Type 3 caractérisée. Il s'agissait donc bien de Type 3 naissants (Imagerie du Pr Giuseppe Querques).

Conclusion

Le diagnostic et la surveillance des patients qui présentent une néovascularisation de Type 3 incluent donc des techniques d'imagerie multimodale invasives (FA, ICGA) et non-invasives (SD-OCT, OCTA). L'OCTA a permis de confirmer l'origine de cette lésion néovasculaire, qui se distingue des néovaisseaux de Type 1 et 2 par son origine intra-rétinienne, au niveau du plexus capillaire profond.

Références

1. Freund KB, Ho IV, Barbazetto IA, *et al.* Type 3 neovascularization: the expanded spectrum of retinal angiomatous proliferation. *Retina* 2008;28:201–211.
2. Hartnett ME, Weiter JJ, Garsd A, Jalkh AE. Classification of retinal pigment epithelial detachments associated with drusen. *Graefes Arch Clin Exp Ophthalmol.* 1992;230:11e19.
3. Querques G, Souied EH, Freund KB. How has high-resolution multimodal imaging refined our understanding of the vasogenic process in Type 3 neovascularization? *Retina* 2015;35:603-13.
4. Yannuzzi LA, Negrao S, Iida T, *et al.* Retinal angiomatous proliferation in age-related macular degeneration. *Retina* 2001;21:416–434.
5. Gass JD. Biomicroscopic and histopathologic considerations regarding the feasibility of surgical excision of subfoveal neovascular membranes. *Am J Ophthalmol* 1994;118:258–298.
6. Freund KB, Ho IV, Barbazetto IA, *et al.* Type 3 neovascularization: the expanded spectrum of retinal angiomatous proliferation. *Retina.* 2008;28:201–211.
7. Yannuzzi LA, Freund KB, Takahashi BS. Review of retinal angiomatous proliferation or Type 3 neovascularization. *Retina* 2008;28:375–384.
8. Kuhn D, Meunier I, Soubrane G, Coscas G. Imaging of chorioretinal anastomoses in vascularized retinal pigment epithelium detachments. *Arch Ophthalmol* 1995;113:1392–1398.
9. Jackson TL, Danis RP, Goldbaum M, *et al.* Retinal vascular abnormalities in neo-vascular age-related macular degeneration. *Retina* 2014;34:568–575.
10. Su D, Lin S, Phasukkijwatana N, *et al.* An updated staging system of type 3 neovascularization using spectral domain optical coherence tomography. *Retina.* 2016; 36 suppl 1: s40-s49.
11. Miere A, Querques G, Semoun O, *et al.* Optical coherence tomography angiography in early type 3 neovascularization. *Retina.* 2015 nov; 35(11): 2236-41.
12. Sacconi R, Sarraf D, Garrity S, *et al.* Nascent Type 3 Neovascularization in Age-Related Macular Degeneration. *Ophthalmology Retina.* (2018). 10.1016/j.oret. 2018.04.016.13. Miere A, Querques G, Semoun O, *et al.* Optical coherence tomography angiography changes in early type 3 neovascularization after anti-vascular endothelial growth factor treatment. *Retina.* 2017;37(10):1873-1879.



Dystrophie pseudovitelliforme de l'adulte (AFVD)

Jean-Louis Bacquet, Agnès Glacet-Bernard

1. Introduction

La dystrophie fovéomaculaire vitelliforme de l'adulte (DFVA ou AFVD pour l'acronyme anglosaxon « adult-onset foveomacular vitelliform dystrophy ») est une maladie ophtalmologique du sujet d'âge moyen à âgé, plutôt fréquente, et source d'interrogations quant au diagnostic et à la gestion (réalisation d'examens complémentaires, risque de complications, thérapeutique).

Sa confusion avec d'autres pathologies est commune et sa prise en charge diagnostique et thérapeutique est, par certains aspects, superposable à la dégénérescence maculaire liée à l'âge. Cependant, son histoire naturelle, sa présentation clinique et paraclinique ainsi que son origine parfois génétique imposent de la distinguer de la DMLA.

1) Définition - cadre nosologique

L'AFVD est définie par un dépôt de matériel vitelliforme (« qui a un aspect d'œuf sur le plat ») dans l'aire maculaire chez un patient âgé de plus de 50 ans.

a) Définition historique

La première description de l'AFVD est l'œuvre de Donald Gass qui publie en 1974 la description clinico-pathologique d'une dystrophie maculaire « curieuse » (peculiar) chez 9 patients. Il relie ces observations cliniques au comportement angiographique de la lésion. Gass conclut à une dystrophie maculaire qu'il présume d'origine génétique, de transmission dominante autosomique.

b) Définition contemporaine

La définition précise et actuelle de l'AFVD est résumée par Chowers *et al.* :

- Il s'agit d'une affection cliniquement et génétiquement hétérogène.
- Le terme de dystrophie est habituellement réservé aux maladies monogéniques et donc ne devrait recouvrir que les AFVD génétiques, c'est-à-dire une situation plutôt rare.
- Le lien avec la DMLA et les dystrophies réticulées n'est pas élucidé.
- Un aspect similaire de dépôt sous maculaire de matériel fovéolaire peut être observé dans d'autres circonstances pathologiques (imprégnation toxique, maladie immunologique, infectieuse, traumatisme...).

L'AFVD est donc à l'heure actuelle, un « spectre » plus qu'une maladie rétinienne aux contours précis.

Les dénominations multiples de l'AFVD contribuent à créer la confusion :

- Dégénérescence maculaire vitelliforme de l'adulte (d'après Glacet-Bernard *et al.*, Epstein *et al.* et Greaves *et al.*)
- Dégénérescence maculaire pseudovitelliforme (d'après Sabates *et al.*)
- Dystrophie fovéomaculaire de l'épithélium pigmentaire rétinien de l'adulte (d'après Vine *et al.*)
- Dystrophie pseudovitelliforme de l'adulte (d'après Burgess *et al.*)
- Dystrophie maculaire vitelliforme de l'adulte (d'après Bird *et al.*)

L'appartenance de l'AFVD au groupe des **dystrophies réticulées** a été proposée par Marmor *et al.* en 1997 et elle figure comme telle dans des ouvrages de référence (Retinal Atlas, Yannuzzi *et al.*) (Figure 1).

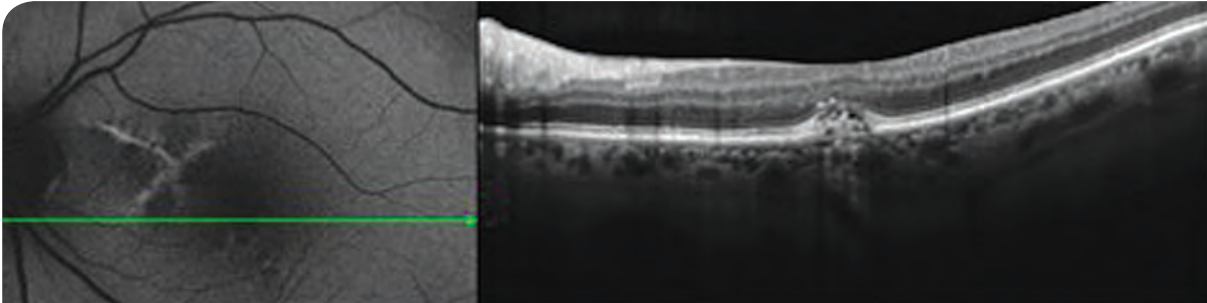


Fig. 1: Cliché en autofluorescence en lumière bleue et coupe OCT. AFVD au stade vitelliruptif associée à des altérations de l'épithélium pigmentaire linéaires évoquant une pattern dystrophy (dystrophie réticulée de Deutman ou dystrophie en aile de papillon).

2) Physiopathologie et génétique

Il n'existe aucune théorie physiopathogénique univoque convaincante pour expliquer cette accumulation de matériel sous fovéolaire. La nature de ce matériel sous rétinien est établie après étude biochimique et histologique *post mortem* : il se compose principalement de débris de phagocytose des segments externes de photorécepteurs (riches en opsines et dérivés de la vitamine A), mais aussi de pigment issu de l'EPR, de lipofuscine, de macrophages et de cellules de l'épithélium pigmentaire.

De nombreux auteurs se sont intéressés aux AFVD de cause génétique donnant des pistes sur les mécanismes de l'accumulation de matériel à l'échelle moléculaire. À l'instar de la DMLA, les connaissances en génétique permettent d'avoir une idée plus précise de l'histoire naturelle cellulaire et moléculaire de l'AFVD.

- L'AFVD liée à une atteinte monoallélique de *BEST1* serait due à une atteinte de la **phagocytose** des segments externes des photorécepteurs.
- L'AFVD liée à une atteinte monoallélique de *PRPH2*, quant à elle, s'expliquerait par des **aberrations structurales des segments externes** des photorécepteurs qui rendraient leur internalisation et leur dégradation plus difficile et plus lente.
- Un autre gène plus rarement en cause et décrit par Isabelle Meunier, Christian Hamel *et al.* entraîne une atteinte de la **matrice extracellulaire inter-photorécepteurs** (IMPG). Leur cycle d'internalisation / renouvellement par l'épithélium pigmentaire est ainsi perturbé.

Dans l'AFVD « non génétique », une **dysfonction localisée de l'EPR** semble être le mécanisme le plus probablement en cause. L'histoire naturelle de l'AFVD est probablement **moins sévère et plus lente** que la DMLA.

2. Présentation clinique

L'atteinte est décrite comme classiquement bilatérale mais en pratique souvent asymétrique. Les signes fonctionnels rapportés par les patients souffrant d'AFVD appartiennent au syndrome maculaire (souvent incomplet) mais la découverte est fréquemment fortuite au cours d'une consultation ophtalmologique de routine après 40 ans, un dépôt de matériel sous rétinien jaunâtre fait alors soupçonner le diagnostic, sans aucune plainte du patient et avec une acuité visuelle fréquemment conservée (Figure 2).

1) Histoire naturelle et complications

L'entrée dans la maladie débute par le dépôt de matériel sous rétinien. La principale explication de cette topographie strictement maculaire est le métabolisme des rétinoïdes plus soutenu au niveau maculaire, et un pouvoir de résorption plus faible, ceci est également commun avec la physiopathogénie de l'œdème maculaire (système lymphatique et microglial, cônes prédominants, système lié aux cellules de Müller seules). L'hypothèse d'un cycle visuel distinct au plan moléculaire entre les cônes et les bâtonnets est aussi intéressante.

L'évolution de ce matériel est ensuite soumise à des facteurs que l'on ignore et le matériel finit par se rompre puis se résorber, parfois sans conséquences sur les photorécepteurs et l'acuité visuelle, parfois en altérant la rétine fonctionnelle (atrophie). La survenue de néovaisseaux peut accompagner tous les stades de la maladie.

2) La séquence accumulation - résorption du matériel

L'accumulation de matériel sous rétinien d'abord homogène prend ensuite un aspect « feuilleté » avec souvent un empilement de couches distinctes comme des dômes successifs. Le matériel se résorbe ensuite dans sa partie supérieure avec deux signes fréquents en OCT :

- Un croissant hyporéfléctif sous les photorécepteurs, qui prennent un aspect allongé (Figure 3),
- Des points hyper-réfléctifs intra-rétiens ne s'accompagnant pas toujours de la présence de pigment en biomicroscopie (Figure 4).

3) Atrophie maculaire

Une des complications les plus sévères est l'atrophie maculaire compliquant la résorption du matériel : l'acuité visuelle est habituellement limitée à 20/400 voire moins (Figure 5).

Cette atrophie rend, lorsque c'est le seul signe ophtalmologique constaté, le **diagnostic rétrospectif** difficile, voire impossible. En effet, la rétine péri-atrophique peut être exempte de toute lésion de type dystrophie réticulée. Le raisonnement se fait alors de la même façon que dans les autres causes d'atrophie maculaire bilatérale ; DMLA, maladie de Stargardt tardive, atrophie choroïdienne aréolaire centrale, dystrophie des cônes, etc.

Cette éventualité évolutive reste rare à notre connaissance mais dans la littérature, l'atrophie géographique consécutive à l'AFVD n'est le plus souvent pas étudiée séparément des autres diagnostics.

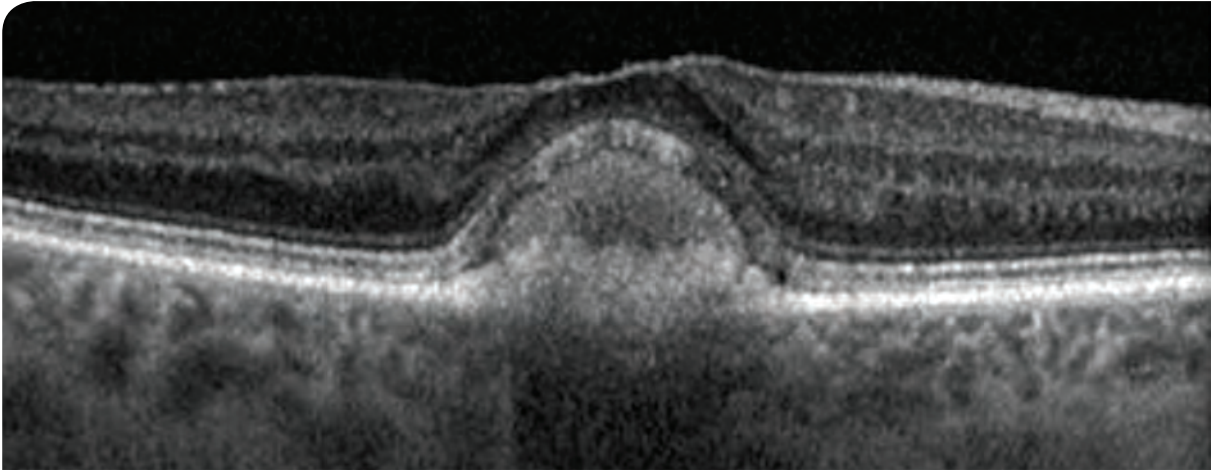


Fig. 2 : Accumulation de matériel sous rétinien rétrofovéolaire en strates avec une lamination rétinienne intacte, sans atrophie visible. AFVD au stade vitelliforme.

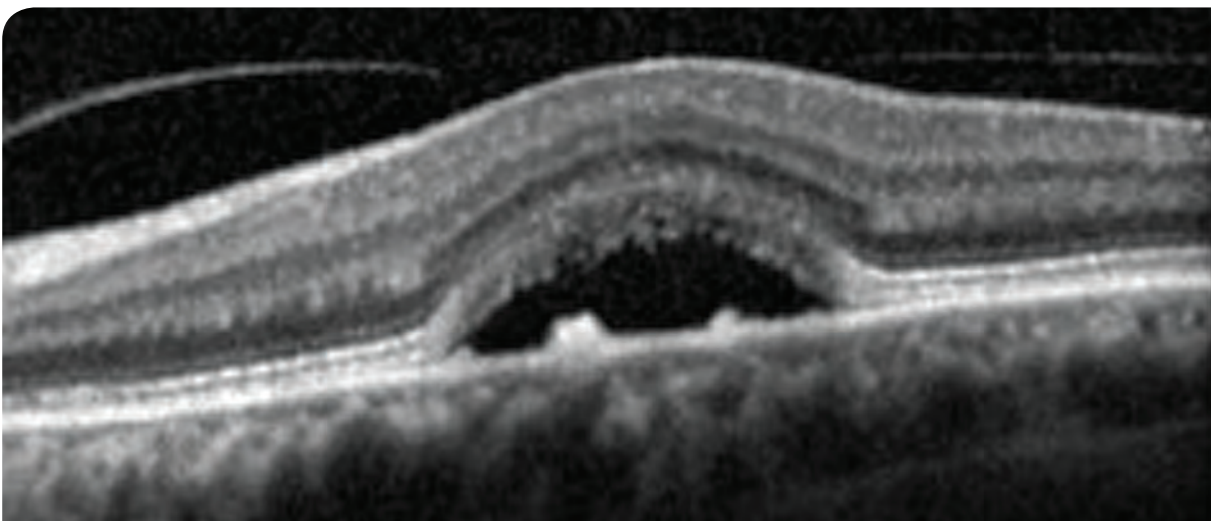


Fig. 3 : AFVD au stade résorptif.
Les photorécepteurs sont allongés mécaniquement, ayant perdu leur interdigitation physiologique avec l'épithélium pigmentaire rétinien.

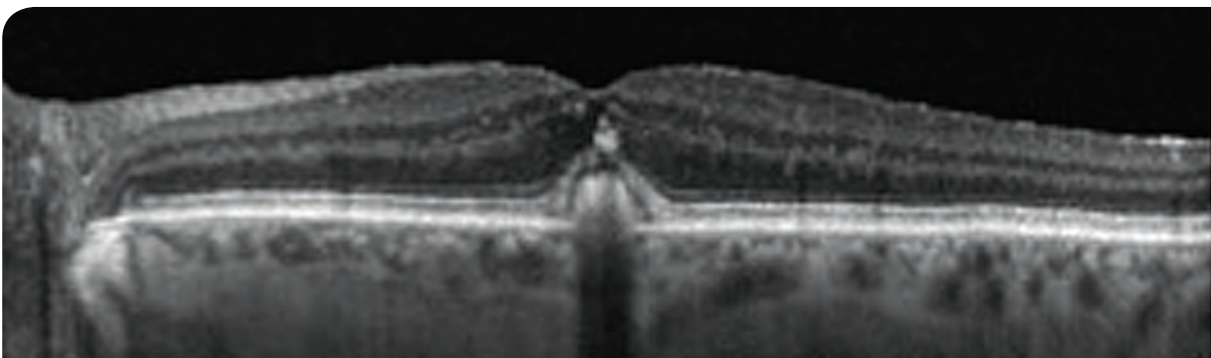


Fig. 4 : Aspect de points hyper-réfléctifs au dessus du matériel sous-rétinien chez un patient de 56 ans.
Acuité visuelle à 20/20, pas de migration pigmentaire observée.

4) Complications néovasculaires

Comme pour l'évolution atrophique, la fréquence de la néovascularisation choroïdienne (NVC) est non seulement difficile à quantifier de par la difficile définition de l'AFVD comme entité clinique, mais aussi, parce que bien souvent la survenue de néovaisseaux n'est pas distinguée de l'atrophie maculaire comme complication dans la littérature. Par ailleurs, la survenue d'une lésion exsudative peut avoir un aspect trompeur en imagerie. Dans la littérature, les NVC pouvaient compliquer l'AFVD à tous les stades. Leur prévalence approximative serait de 10%.

3. Imagerie

1) Imagerie multimodale (Figures 6, 7 et 8)

Le diagnostic d'AFVD repose sur une imagerie multimodale qui comprend :

- Une photographie de la rétine au moyen d'un rétinographe couleur montrant les dépôts mono ou multifocaux de matériel, d'éventuelles hémorragies maculaires, des stries angioïdes,
- Un cliché infra-rouge qui peut être informatif au moins pour deux raisons : la présence d'éléments de dystrophie réticulée très bien visibles et la présence de pseudo-drusen réticulés avec l'aspect ombiliqué caractéristique,
- Un cliché d'autofluorescence en lumière bleue des 15 degrés centraux, permettant de quantifier le degré d'autofluorescence du matériel sous rétinien, et qui peut être utile pour éliminer les diagnostics différentiels éventuels et les lésions associées,
- Un OCT maculaire spectral-domain avec des coupes denses au niveau maculaire, une coupe horizontale et verticale, importante compte tenu de la déclivité du matériel en cours de résorption. La détermination de la nature des drusen éventuels associés est affirmée sur ces coupes maculaires plutôt que sur le fond d'œil,
- Une coupe EDI (Enhanced Depth Imaging) passant par la fovéa permettant l'évaluation de l'**épaisseur choroïdienne**, qui est classiquement augmentée.

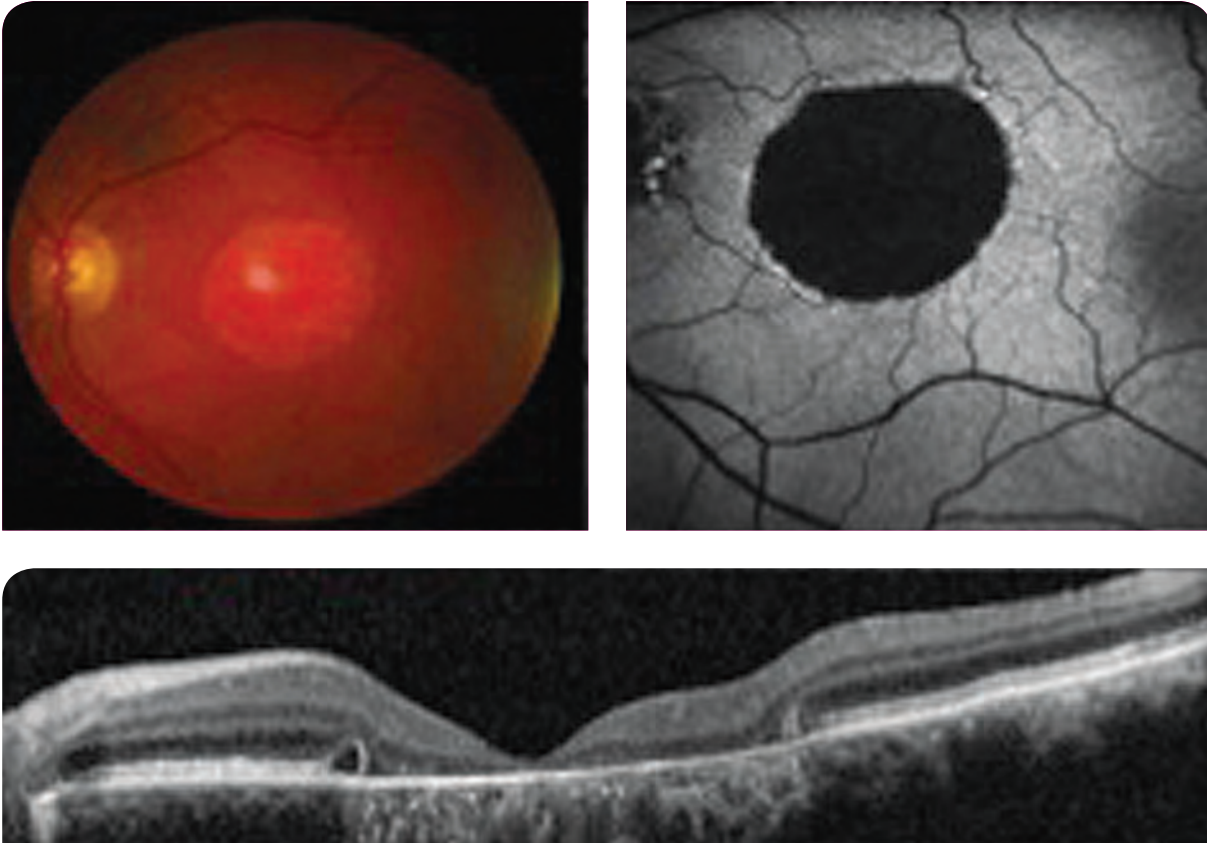


Fig. 5 : Large atrophie maculaire à bords nets ayant compliqué une AFVD d'une patiente de 82 ans. Acuité visuelle à 20/250 Parinaud < P14. Liseré hyper-autofluorescent péri-atrophique, altérations de l'épithélium pigmentaire hyper-autofluorescentes péripapillaires en rapport avec un aspect de dystrophie réticulée associée. On constate en OCT la disparition du matériel sous-rétinien.

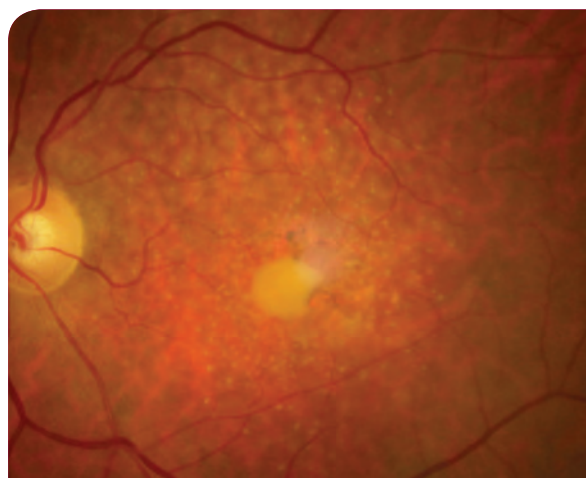


Fig. 6 : Rétinophoto couleur d'une AFVD montrant l'accumulation de matériel jaunâtre.

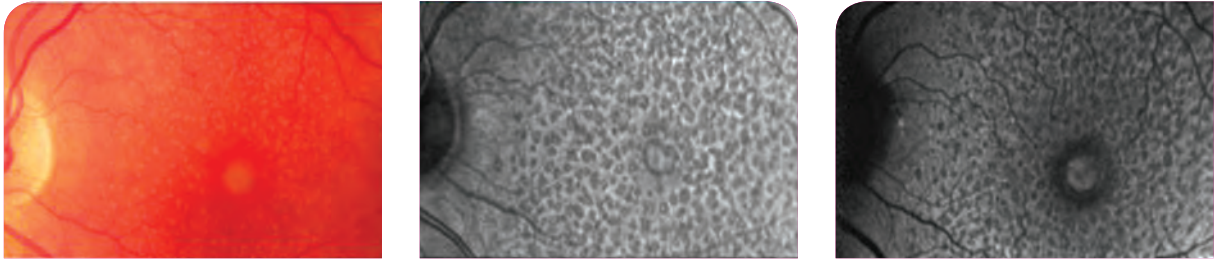


Fig. 7 : Imagerie multimodale d'une patiente de 67 ans avec coexistence d'une AFVD et de pseudo-drusen réticulés. A gauche : Rétinophoto couleur montrant l'accumulation de matériel jaunâtre. Au milieu : Cliché en infra rouge (IR). A droite : cliché en autofluorescence en lumière bleue.

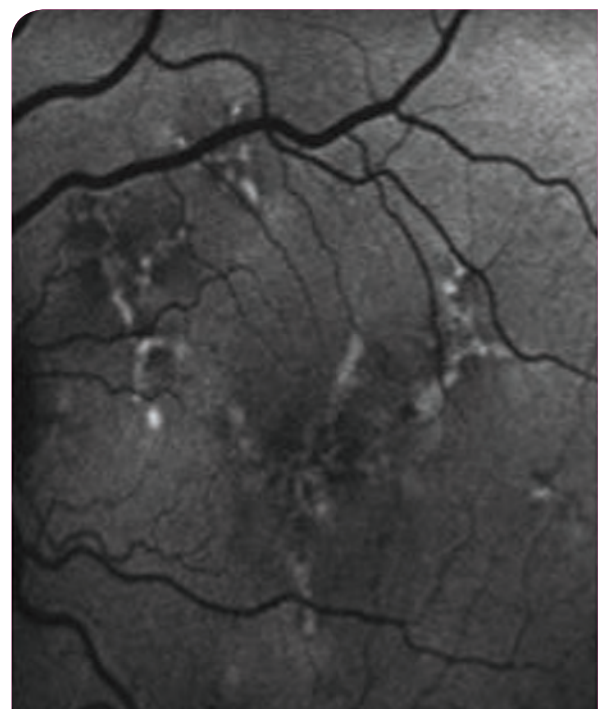
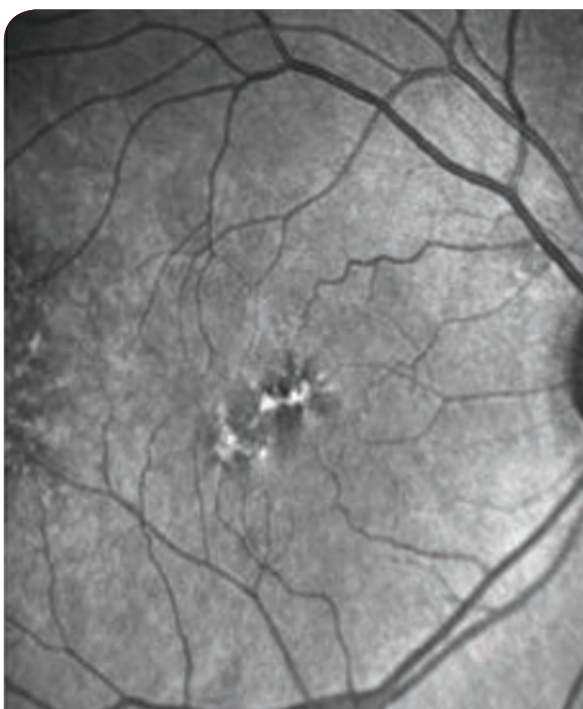
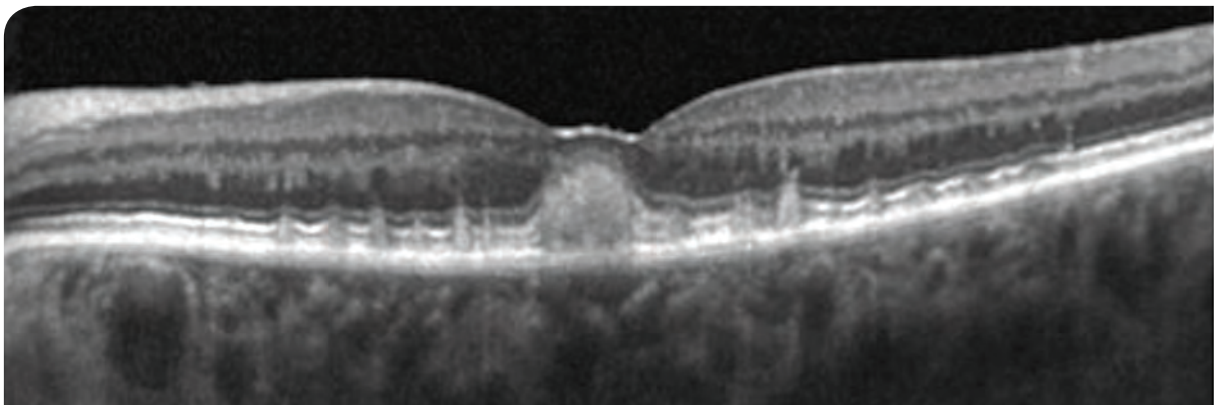


Fig. 8 : Imagerie multimodale d'un patient de 56 ans avec AFVD et dystrophie réticulée associée bilatérale. En haut : SD OCT montrant l'accumulation de matériel sous la forme d'une lésion hyper réfléctive régulière et homogène en avant de l'épithélium pigmentaire. En bas à gauche : cliché en infra-rouge (IR). En bas à droite : cliché en autofluorescence montrant l'accumulation de matériel et les lésions réticulées.

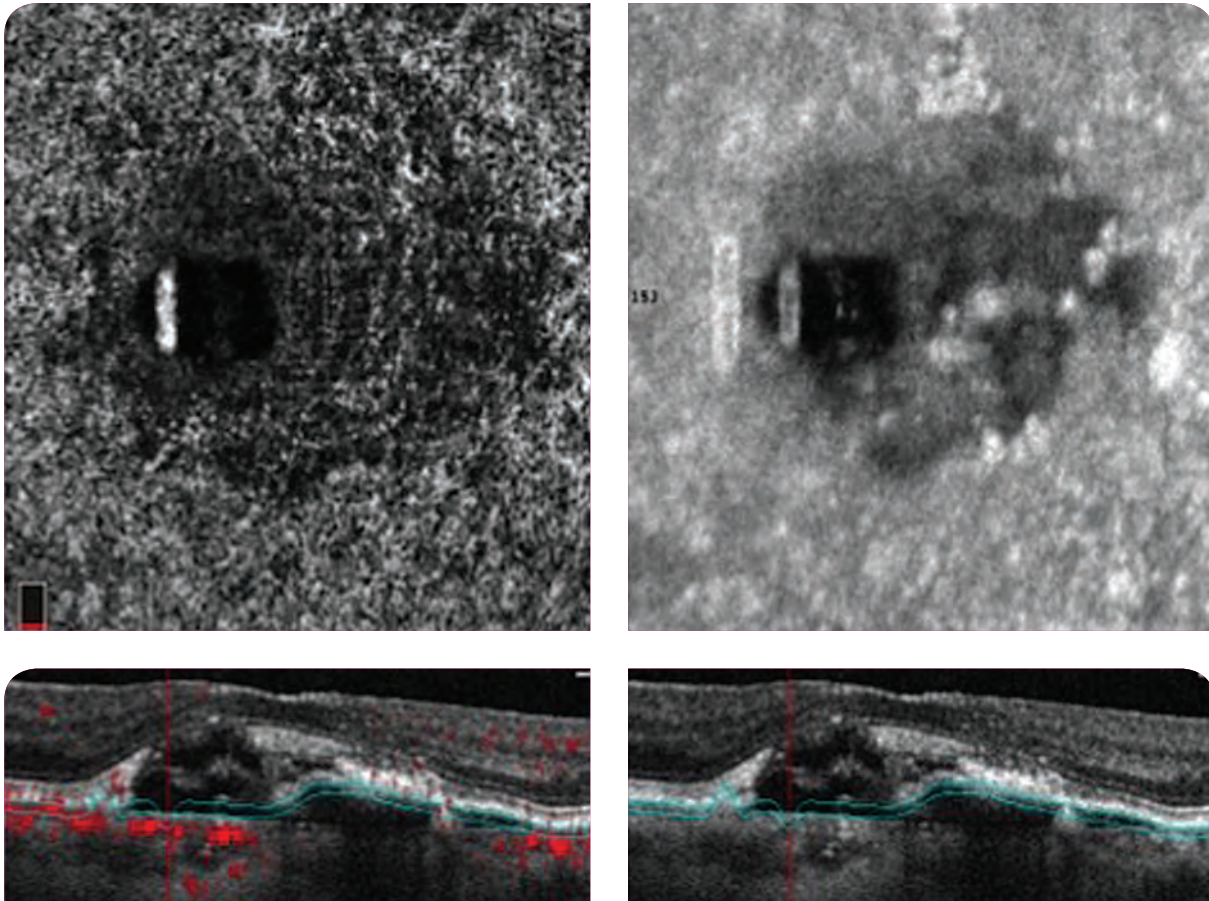


Fig. 9 : AFVD en OCT-A et OCT en face.

En haut à gauche : OCT-A en coupe en face : Aspect hyper-réfléctif linéaire vertical en nasal de la fovéa d'origine artéfactuelle. L'OCT B-scan correspondant (en bas à gauche) ne retrouve pas de flux en regard. Il s'agit d'une segmentation aberrante, sans complication néovasculaire. A droite : OCT en face structurelle.

2) AFVD et OCT-angiographie

En règle générale, plusieurs types d'artéfacts peuvent perturber la qualité des images. L'expérience clinique et l'analyse de la littérature montrent dans l'AFVD la prédominance des artéfacts :

- De projection du plexus capillaire superficiel,
- Des erreurs de segmentation liées au dépôt de matériel qui perturbe la reconnaissance automatique de l'anatomie des couches rétinienne normales,
- Certains patients avec une atteinte sévère (notamment néovaisseaux et atrophie) peuvent avoir des difficultés de fixation et l'acquisition peut être difficile avec des artéfacts cinétiques gênants.

Lors du diagnostic de néovaisseaux choroïdiens par OCTA, il est important de démasquer les faux positifs et faux négatifs artéfactuels : ainsi, l'artéfact de projection, ayant comme source un épithélium pigmentaire hyper-réfléctif, entraîne des variations de la lumière réfléchie, interprétées par la suite comme du mouvement par l'OCTA, est à l'origine de nombreux faux positifs, comme pour les DEP drusénoïdes. Nous l'avons également constaté au sein du matériel sous rétinien, associé à des artéfacts liés à une segmentation automatique aberrante (Figure 9).

L'analyse de la littérature scientifique concernant l'imagerie des NVC compliquant l'AFVD peut être résumée comme suit :

- Mise en évidence de ces néovaisseaux qualitativement : les néovaisseaux sont bien visibles en OCTA avec une bonne sensibilité et spécificité,
- Sensibilité de l'OCTA supérieure ou égale à celle de l'angiographie pour le diagnostic de NVC,
- Mise en évidence d'altérations quantitatives de la perfusion rétinienne pour tous les plexus vasculaires considérés.

4. Aspects thérapeutiques

Il n'existe à ce jour aucune thérapeutique spécifique influençant l'évolution de l'AFVD. À la différence de la DMLA, aucune étude n'a montré d'efficacité thérapeutique de compléments alimentaires riches en antioxydants, oméga-3, lutéine, zéaxanthine dans cette indication.

En revanche, l'efficacité des molécules anti-VEGF est bien démontrée pour traiter une complication néovasculaire : Mimoun *et al.* ont publié en 2013 une série de 24 patients atteints d'AFVD traités par anti-VEGF en utilisant un protocole similaire à la DMLA (3 injections initiales avec anti-VEGF chez des patients naïfs) avec un succès anatomique et fonctionnel. À notre connaissance, aucune étude thérapeutique n'a comparé les différents anti-VEGF dans cette indication. La photothérapie dynamique et le traitement par laser ont été incriminés concernant le risque d'atrophie iatrogène et ont été délaissés au profit des anti-VEGF dans cette indication.

Un examen soigneux des examens complémentaires permettrait de distinguer l'AFVD du décollement séreux rétinien induit par un NVC : de nombreux patients atteints d'AFVD sont ainsi anormalement traités par anti-VEGF, sans effet bien sûr sur le matériel sous rétinien.

Il convient ici d'insister sur l'absence de données au sujet de :

- La différence de réponse thérapeutique par rapport à la DMLA,
- La répartition entre happy few (bons répondeurs) / patients avec réponse habituelle / patients non répondeurs au traitement anti-VEGF,
- L'impact de ce traitement sur l'accumulation et la résorption de matériel, l'atrophie rétinienne qui peut accompagner cette dernière et l'inconnue de la iatrogénie.

Les AFVD de cause génétique établie pourraient dans l'avenir faire l'objet de protocoles de restauration de la fonction du gène déficient, notamment grâce à la thérapie génique médiée par des vecteurs viraux.

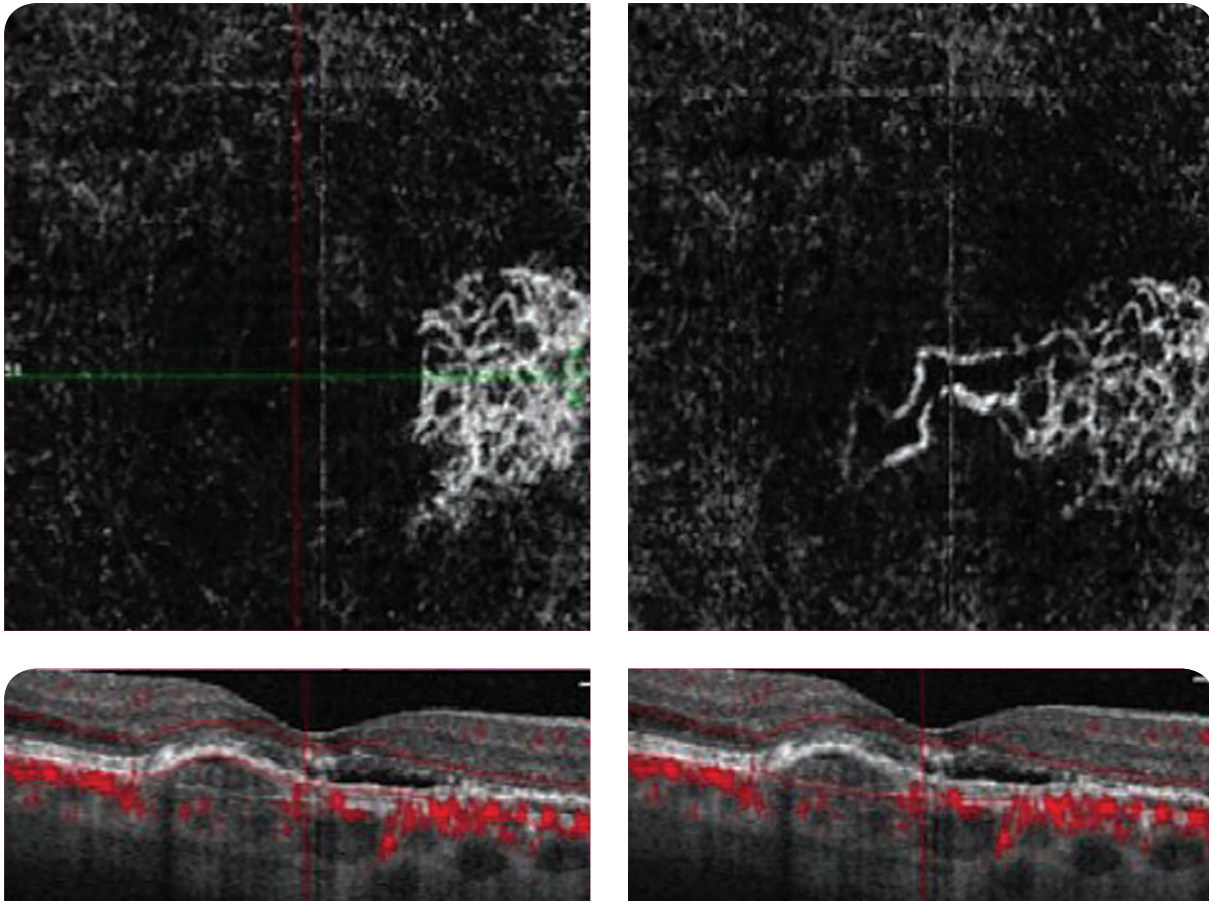


Fig. 10 : Aspect d'un réseau néovasculaire avec segmentation automatique (à gauche) et après re-segmentation manuelle (à droite). On observe une meilleure appréciation de la membrane néovasculaire dans son ensemble.

Références

- Chowers I., Tiosano L., Audo I. *et al.* Adult-onset foveomacular vitelliform dystrophy A fresh perspective. *Progress in Retinal and Eye Research*; 2015;47:64-85.
- Gass J.D., A clinicopathologic study of a peculiar foveomacular dystrophy. *Transactions of the American Ophthalmological Society*, 1974 ;72 :139-56
- Renner AB, Tillack H, Kraus H, *et al.* Morphology and functional characteristics in adult vitelliform macular dystrophy. *Retina Phila Pa.* 2004;24(6):929-939.
- Meunier I, Sénéchal A, Dhaenens C-M, *et al.* Systematic Screening of BEST1 and PRPH2 in Juvenile and Adult Vitelliform Macular Dystrophies: A Rationale for Molecular Analysis. *Ophthalmology*. 2011;118(6):1130-1136
- Meunier I, Manes G, Bocquet B, *et al.* Frequency and Clinical Pattern of Vitelliform Macular Dystrophy Caused by Mutations of Interphotoreceptor Matrix IMPG1 and IMPG2 Genes. *Ophthalmology*. 2014;121(12):2406-2414. doi:10.1016/j.ophtha.2014.06.028
- Lupidi M, Coscas G, Cagini C, Coscas F. Optical Coherence Tomography Angiography of a Choroidal Neovascularization in Adult Onset Foveomacular Vitelliform Dystrophy: Pearls and Pitfalls. *Investig Ophthalmology Vis Sci*. 2015;56(13):7638
- Mimoun G, Caillaux V, Querques G, Rothschild P-R, Puche N, Souied EH. Ranibizumab for choroidal neovascularization associated with adult-onset foveomacular vitelliform dystrophy: one-year results. *Retina Phila Pa.* 2013;33(3):513-521
- Battaglia Parodi M, Rabiolo A, Cicinelli MV, Iacono P, Romano F, Bandello F. Quantitative analysis of Optical Coherence Tomography Angiography in Adult-Onset Foveomacular Vitelliform Dystrophy. *Retina*. January 2017;1.





Atrophie géographique : nouvelle classification

Vittorio Capuano, Joel Uzzan

1. Définition

L'atrophie géographique (AG) représente la forme atrophique ou « sèche » de la dégénérescence maculaire liée à l'âge (DMLA). Elle est caractérisée par l'atrophie des couches externes de la rétine (épithélium pigmentaire et photorécepteurs) ce qui entraîne une perte de la sensibilité de la rétine plus ou moins complète (scotome)¹.

L'AG correspond à la phase tardive de la maculopathie liée à l'âge (MLA) qui est caractérisée par la présence de drusen et/ou pseudo-drusen associés aux altérations de l'épithélium pigmentaire (hypo ou hyper pigmentation).

2. Facteurs de risque

En l'état actuel des connaissances, il s'agit d'une maladie multifactorielle.

Plusieurs études ont mis la lumière sur certains facteurs de risques favorisant le développement et la progression de la DMLA atrophique (à part l'âge) : certains régimes alimentaires, tabagisme...

D'un point de vue génétique, deux loci associés à cette maladie ont été identifiés en 1q32 et 10q26². Dans le premier cas, il s'agit d'un locus qui inclut également le gène codant pour Complément factor H (CFH) qui est impliqué dans la voie alterne de la cascade du Complément (facteur d'inflammation) et dans le deuxième cas, d'un locus qui inclut l'« age related maculopathy susceptibility 2 » (ARMS2)³. Cependant, le conseil génétique n'est demandé qu'exceptionnellement.

3. Diagnostic

Le diagnostic est clinique et paraclinique : acuité visuelle, interrogatoire et imagerie multimodale sont les étapes incontournables pour poser le diagnostic. L'acuité visuelle mesurée en score « ETDRS » est fortement conseillée car plus adaptée aux basses visions. L'histoire clinique, en particulier l'âge du patient et l'âge d'apparition des premiers symptômes (éventuellement sous la forme d'une héméralopie), les antécédents familiaux seront des éléments très importants dans la démarche diagnostique. Concernant l'imagerie multimodale, nous allons décrire les trois examens fondamentaux pour le diagnostic de l'AG.

1) Rétinographie (classification traditionnelle)

La classification traditionnelle de l'AG est basée sur la rétinographie.

Les aires atrophiques apparaissent comme des **lésions blanchâtres** arrondies ou polylobées, souvent multifocales au sein desquelles il existe une visibilité accrue des gros vaisseaux choroïdiens (Figure 1). Les bords sont nets et parfois marqués par une légère hyperpigmentation. La disposition, le nombre et la taille de ces lésions atrophiques sont très variables. Une taille de 0,05 mm² a été définie comme la limite inférieure pour le diagnostic d'AG par une équipe de chercheurs en 1995⁴.

Plus récemment, l'étude AREDS en 2013 a modifié cette limite : la lésion atrophique doit être au minimum de 0,145 mm² (soit un 1/4 de diamètre papillaire)⁵.

Actuellement plusieurs rétino-graphes dits « grand champ » ou « ultra grand champ » sont disponibles sur le marché. L'intérêt de ce type d'imagerie repose sur la possibilité de visualisation de lésions en dehors des arcades et plus en périphérie ; bien que la DMLA atrophique épargne toujours la moyenne périphérie et s'étende rarement au-delà des arcades, la qualité des images grand champ les rend le plus souvent utilisables pour l'iconographie des lésions maculaires (Figure 2).

La rétinographie seule reste néanmoins insuffisante : en particulier quand les limites de l'AG ne sont pas bien visibles. Les pseudo-drusen sont souvent mal, voire pas du tout visibles. De plus, la qualité des rétino-graphies peut être altérée par l'opacité des milieux ou une dilatation médiocre et reste très opérateur-dépendant.

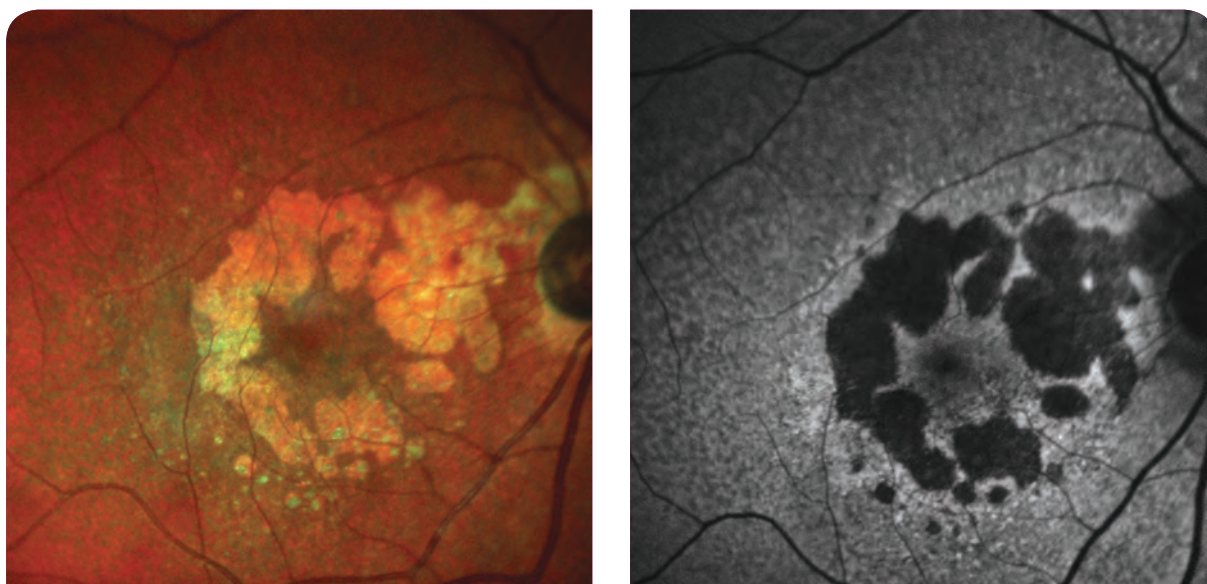


Fig.1 : Clichés Multicolor® et Autofluorescence d'une atrophie géographique.

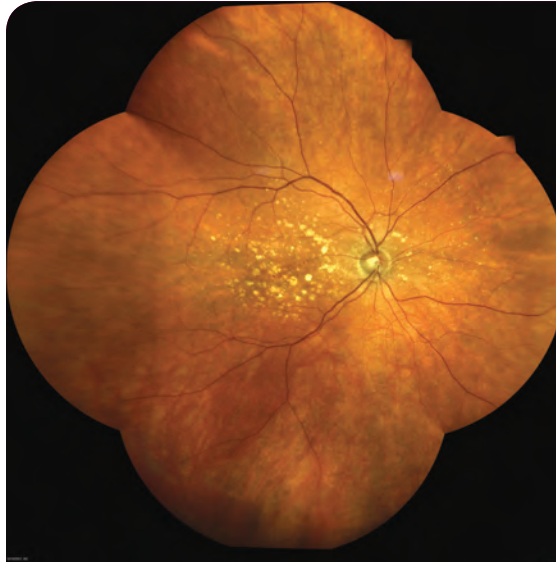

Fig. 2 : Cliché grand champ d'une atrophie géographique.

2) Tomographie en cohérence optique (nouvelle classification)

En 2017, un groupe d'experts internationaux en imagerie de la rétine, a proposé une nouvelle classification de l'atrophie rétinienne reposant sur l'OCT^{6,7}.

Selon les auteurs, l'OCT représente le meilleur outil pour cette classification, jugé par des caractéristiques spécifiques à ce type d'imagerie :

- L'OCT permet de visualiser chaque couche de la rétine,
- La reconstruction en-face permet de délimiter la perte de cellule de chaque couche,
- L'OCT permet de détecter plus tôt l'apparition d'une plage d'atrophie,
- La modalité « eye-tracker » permet de suivre dans le temps une zone rétinienne de façon automatique,
- L'OCT représente le « gold standard » pour le diagnostic et le suivi de la DMLA exsudative et est un outil largement diffusé,
- L'image OCT est très ressemblante à celle d'une coupe histologique,
- L'OCT donne des informations sur l'atteinte ou l'épargne fovéolaire.

La nouvelle terminologie a été enfin exposée se basant sur la présence d'une complète ou incomplète atrophie de 2 structures visibles à l'OCT : la rétine externe (Outer retina en anglais) et l'épithélium pigmenté (RPE en anglais). La combinaison entre eux forme donc 4 phénotypes :

- c-RORA (Complete RPE and Outer Retinal Atrophy)
- i-RORA (incomplete RPE and Outer Retinal Atrophy)
- c-ORA (complete Outer Retinal Atrophy)
- i-ORA (incomplete Outer Retinal Atrophy)

Cette classification est basée sur le fait que l'atrophie de la rétine externe (en particulier des photorécepteurs), n'est pas forcément associée à une atrophie de l'EP. C'est le cas de l'atrophie due à des pseudo-drusen où l'on observe une atrophie des photorécepteurs sans atrophie de l'EP sous-jacent. En revanche, une atrophie de l'EP est toujours associée à une atrophie de la couche des photorécepteurs sus-jacents. De plus, dans cette classification, le principe d'atrophie « complète » et « incomplète » est introduit en raison de la progressivité lente de la dégradation des cellules réiniennes et de l'EP. « L'hyper transmission » du signal OCT au niveau de la choroïde est enfin considérée et ce signe à rechercher doit être associé à l'adjectif « homogène » ou « inhomogène » (dans ce cas synonyme de « complet » ou « incomplet »).

Enfin, cette classification OCT a été validée par des examens histologiques de donneurs (étude comparative *post mortem* en utilisant OCT et histologie) montrant une exacte correspondance entre les données en OCT et en histologie.

Le « **cRORA** » est donc défini par la présence de ces trois caractéristiques (Figure 3) :

- a) Plage d'hyper-transmission homogène mesurant au minimum 250 µm,
- b) Absence de la ligne de l'EP mesurant au minimum 250 µm,
- c) Une perte de la ligne des photorécepteurs sus-jacents.

Le « **iRORA** » ne satisfait pas les trois caractéristiques de « cRORA », avec en particulier une hyper-transmission inhomogène et une interruption irrégulière de la bande de l'EP et des photorécepteurs (Figure 4).

Le « **cORA** » est défini par une absence complète de la ligne des photorécepteurs et la présence d'une ligne de l'EP intacte.

Le « **iORA** » est définie par la présence d'une altération de la couche des photorécepteurs en présence d'une bande d'EP intacte et *sans hyper-transmission* (Figure 5).

D'autres signes caractéristiques de l'AG sont visibles à l'OCT et ne font pas partie de la classification. Parmi les plus connus : les « ghost drusen »⁸, « outer retinal corrugation »⁹, « wedge shaped subretinal hyporefectivity »¹⁰, les néovaisseaux « quiescents »¹¹.

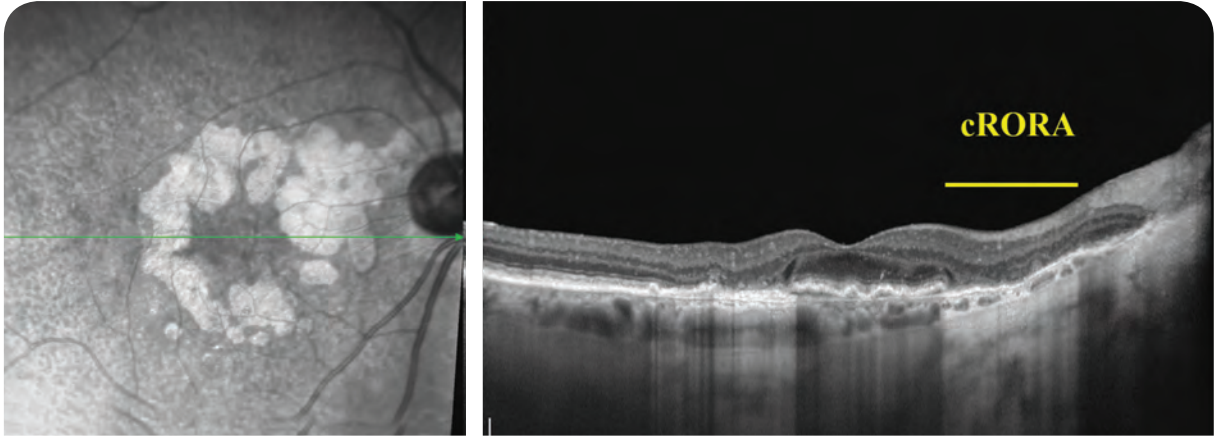


Fig. 3 : SD-OCT d'une atrophie géographique de type cRORA.

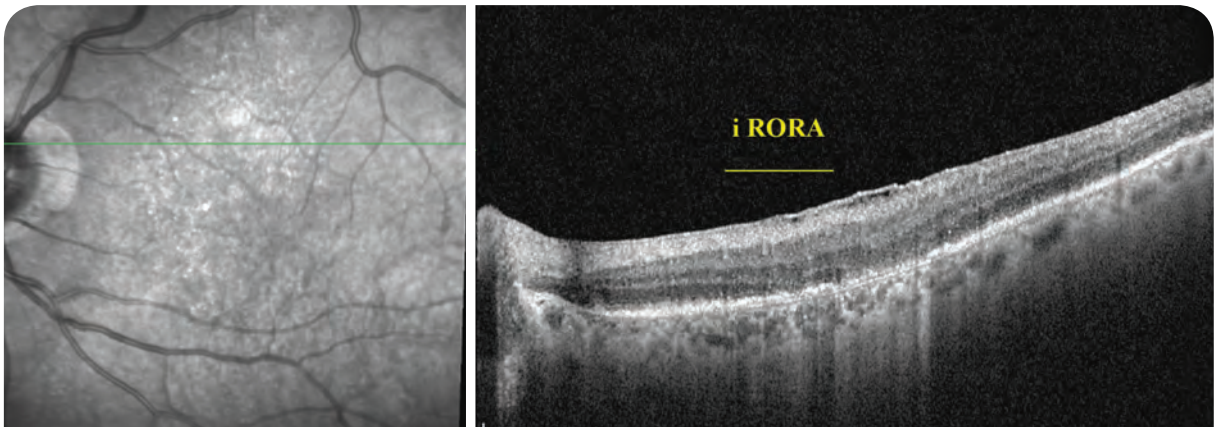


Fig. 4 : SD-OCT d'une atrophie géographique de type iRORA.

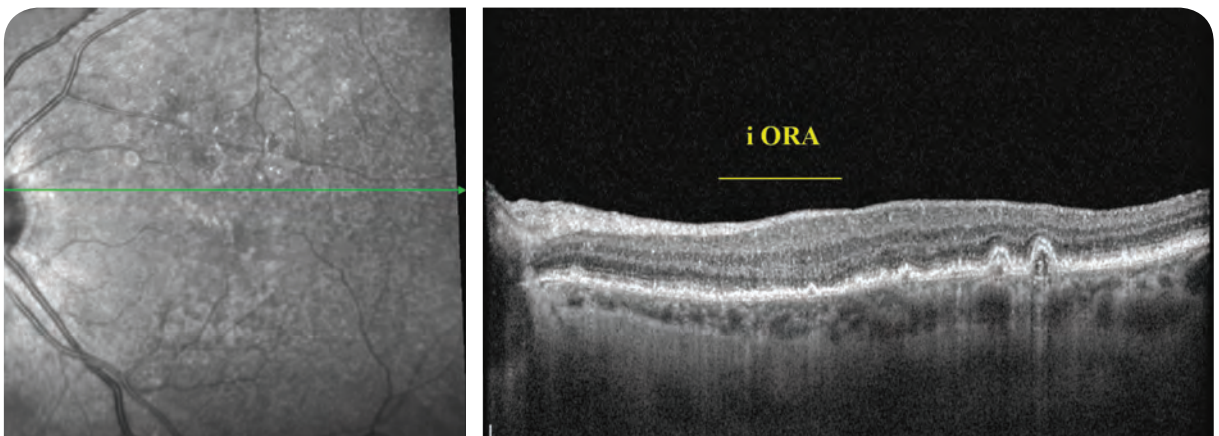


Fig. 5 : SD-OCT d'une atrophie géographique de type iORA.

3) Les autres examens complémentaires

a) L'autofluorescence

L'autofluorescence du fond d'œil représente le « gold standard » pour quantifier la **progression** de l'AG dans le cadre des études multicentriques grâce au logiciel « Region Finder » de quantification semi-automatique de surface développé par Frank Holtz. C'est également un examen très utile dans la pratique courante pour confirmer le diagnostic d'AG et la quantifier.

Actuellement deux types d'autofluorescence sont disponibles sur le marché : en lumière bleu ou en lumière verte. Le fonctionnement est similaire pour les deux.

L'épithélium pigmentaire lorsqu'il est excité par une lumière répond en émettant sa propre fluorescence physiologique. On observe, en cas de souffrance de l'épithélium pigmentaire une augmentation de la fluorescence généralement sur le bord de l'atrophie (hyper auto-fluorescence). On observe, en cas de dommage sévère de l'EP une perte de la fluorescence (hypo auto-fluorescence) (Figure 1).

La vitesse de progression moyenne de l'atrophie a été mesurée à 1,85 mm²/an d'après Shmitz-Valckenberg¹² (la vitesse de progression centrifuge est plus importante que la vitesse de progression centripète) (Figure 6).

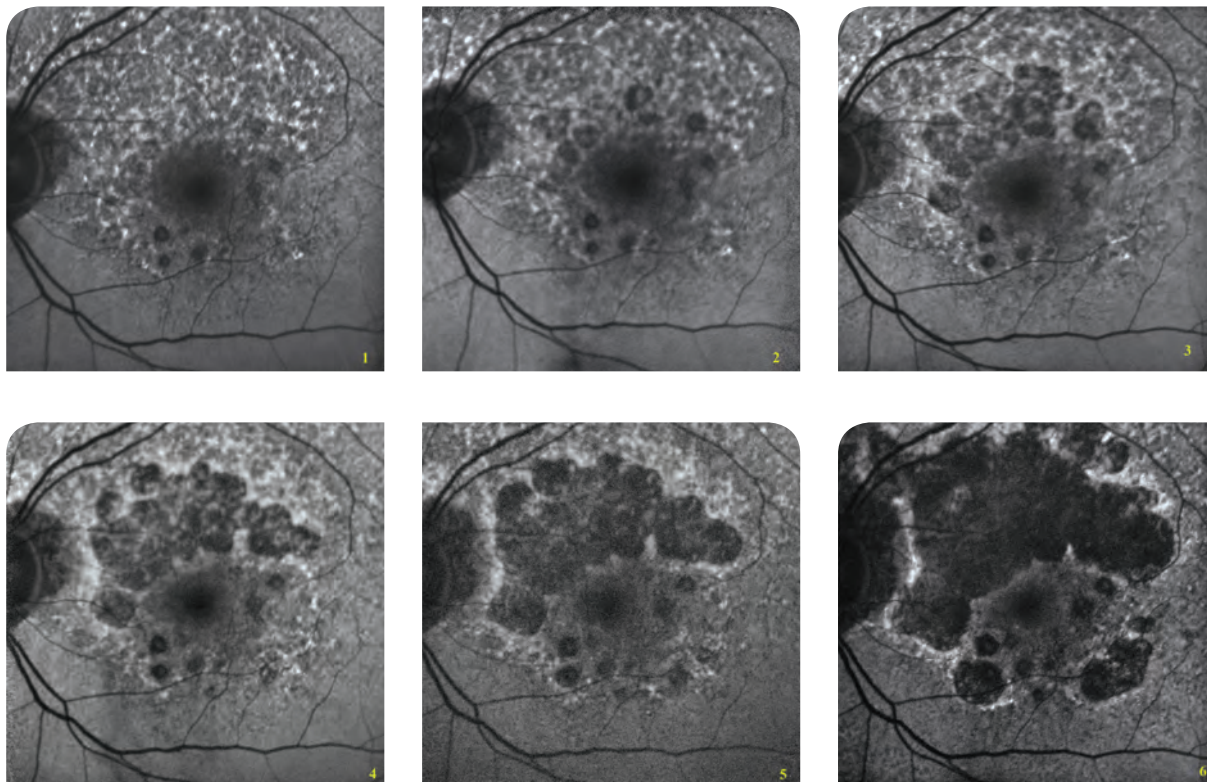


Fig. 6 : Progression confluente sur 6 ans d'une AG en autofluorescence, plus rapidement centrifuge que centripète.

L'autofluorescence présente comme principaux inconvénients l'éblouissement important du patient et l'absence de renseignement sur l'état des autres couches rétinienne. De plus, l'autofluorescence bleue sera prise en défaut autour de la zone fovéolaire en raison du masquage du pigment xanthophylle et devra dans ces cas être remplacée par l'autofluorescence en proche infrarouge.

b) Angiographie à la fluorescéine et au vert d'indocyanine

Bien qu'ils procurent une sémiologie assez précise de l'AG, les examens invasifs comme l'angiographie à la fluorescéine et/ou au vert d'indocyanine ne sont actuellement pas indiqués pour le diagnostic d'AG sauf en cas de suspicion d'atrophie secondaire à une DMLA exsudative ou à des lésions à haut risque d'exsudation comme les néovaisseaux quiescents.

c) Angiographie par Tomographie en cohérence optique (OCT-Angiography, OCT-A)

L'intérêt de l'OCT-A est surtout dû à sa capacité de détecter des néovaisseaux (actifs, inactifs, quiescents), sans injection de colorant.

Une diminution de la densité vasculaire a été observée sur les bords de l'atrophie¹³. La mesure de la taille de l'atrophie est reproductible avec l'OCT-A¹⁴ mais cette méthode n'a pas été (encore) validée pour les études multicentriques randomisées.

d) Electrophysiologie

L'électrophysiologie ne fait pas partie des examens complémentaires de routine pour le diagnostic d'AG, mais représente l'examen crucial lorsqu'un doute diagnostique s'installe avec une dystrophie des cônes ou une dystrophie mixte avec atteinte prédominante des cônes (cone-rod dystrophy). Elle sera principalement demandée dans les cas où l'atrophie n'est pas associée à des dépôts hyper-auto fluorescents.

Conclusion

Le diagnostic d'AG repose sur une évaluation attentive de plusieurs éléments d'imagerie, sans oublier les informations acquises lors de l'interrogatoire. Une nouvelle classification basée sur l'OCT qui intègre pour la première fois des éléments d'histologie a été récemment proposée. Faute d'avoir pour le moment de thérapeutique, la meilleure description et classification de cette forme de DMLA reste difficile mais nécessairement multimodale.

Références

1. Freund KB, Sarraf D, Mieler W, *et al.* The Retinal Atlas. 2nd ed. Amsterdam: Elsevier; 2017.
2. Hageman GS, *et al.* A common haplotype in the complement regulatory gene factor H (HF1/CFH) predisposes individuals to age-related macular degeneration. *Proc Natl Acad Sci U S A.* 2005;102:7227– 7232.
3. Rivera A, *et al.* Hypothetical LOC387715 is a second major susceptibility gene for age-related macular degeneration, contributing independently of complement factor H to disease risk. *Hum Mol Genet.* 2005;14:3227– 3236.
4. Bird AC, Bressler NM, Bressler SB, *et al.* An International classification and grading system for age-related maculopathy and age-related macular degeneration. The International ARM Epidemiology Study Group. *Surv Ophthalmol* 1995;39:367–374.
5. Danis RP, Domalpally A, Chew EY, *et al.* Methods and reproducibility of grading optimized digital color fundus photographs in the Age-Related Eye Disease Study 2 (AREDS2 Report Number 2). *Invest Ophthalmol Vis Sci* 2013;54(7):4548–4554.
6. Sadda SR, Guymen R, Holz FG *et al.* Consensus Definition for Atrophy Associated with Age-Related Macular Degeneration on OCT: Classification of Atrophy Report 3. *Ophthalmology* 2018.
7. Garrity ST, Sarraf D, Freund KB *et al.* Multimodal imaging of nonneovascular age-related macular degeneration. *Invest Ophthalmol Vis Sci.* 2018; 59:AMD48–AMD64.
8. Bonnet C, Querques G, Zerbib J. *et al.* Hyperreflective pyramidal structures on optical coherence tomography in geographic atrophy areas. *Retina.* 2014.
9. Ooto S, Vongulkariti S, Sato T. *et al.* Outer retinal corrugations in age-related macular degeneration. *JAMA Ophthalmol.* 2014;132:806–813.
10. Querques G, Capuano V, Bandello F. *et al.* WEDGE-SHAPED SUBRETINAL HYPOREFLECTIVITY IN GEOGRAPHIC ATROPHY. *Retina,* 2015.
11. Capuano V, Miere A, Querques L, *et al.* Treatment-Naïve Quiescent Choroidal Neovascularization in Geographic Atrophy Secondary to Nonexudative Age-Related Macular Degeneration. *Am J Ophthalmol.* 2017 Oct;182:45-55.
12. Schmitz-Valckenberg S, Sahle JA, Danis R. *et al.* Natural history of geographic atrophy progression secondary to age-related macular degeneration (geographic atrophy progression study). *Ophthalmology* 2016.
13. Sacconi R, Corbelli E, Carnevali A. *et al.* OPTICAL COHERENCE TOMOGRAPHY ANGIOGRAPHY IN GEOGRAPHIC ATROPHY. *Retina.* 2017.
14. Corbelli E, Sacconi R, Rabiolo A. *et al.* Optical Coherence Tomography Angiography in the Evaluation of Geographic Atrophy Area Extension. *Invest Ophthalmol Vis Sci.* 2017.



Diagnostics différentiels de la DMLA

Polina Astroz, Olivia Zambrowski

La DMLA est la cause de malvoyance la plus fréquente dans les pays industrialisés. Cependant, il est important de savoir évoquer certains diagnostics plus rares ayant des caractéristiques propres mais pouvant se compliquer d'atrophie ou de néovaisseaux maculaires. Les causes d'atrophie maculaire sont multiples. Parmi ces maladies, certaines peuvent aussi se compliquer de néovaisseaux. Il s'agit souvent de patients plus jeunes que ceux atteints de DMLA, mais des formes à début tardif ne sont pas rares ainsi qu'une consultation tardive au stade cicatriciel.

L'interrogatoire, l'histoire familiale, l'examen clinique et l'imagerie multimodale (IMM) conventionnelle couplée à l'OCTA sont indispensables dans la démarche diagnostique et thérapeutique.

1. Pachychoroïde

Cette nouvelle entité proposée en 2013, regroupe un spectre de tableaux cliniques aux caractéristiques communes : une diminution de la visibilité des vaisseaux choroïdiens au fond d'œil, un épaississement focal ou diffus de la choroïde, une dilatation des vaisseaux de la couche de Haller appelés « pachyvaisseaux » avec un amincissement de la couche de Sattler et de la choriocapillaire en regard et une hyperperméabilité choroïdienne visible au temps tardif de l'angiographie au vert d'indocyanine (ICG).

1) Chorioretinite séreuse centrale

Elle touche majoritairement les hommes jeunes (72-88% des cas). Plusieurs facteurs de risque ont été décrits comme la corticothérapie endogène ou exogène et la personnalité de type A, entre autres.

L'IMM est indispensable au diagnostic et au suivi. En autofluorescence, des anomalies de l'épithélium pigmentaire rétinien (EPR) sont typiquement visibles associées à des coulées gravitationnelles. Le SD-OCT montre le DSR, des petits DEP correspondant aux points de fuite, un allongement des articles externes de photorécepteurs, et dans les formes chroniques un DEP plat irrégulier, de la fibrine, un œdème maculaire dégénératif et des tubulations dans la rétine externe. Les DEP plats irréguliers (FIPED : flat irregular pigment epithelial detachment) dans la CRSC chronique sont associés dans 19 à 29% des cas à des NVC de Type 1 en IMM conventionnelle. Cependant, à cause des altérations de l'EPR dans les formes chroniques, il est souvent difficile d'identifier ce NVC de Type 1. L'OCT Angiographie (OCTA) est de grande utilité dans les CRSC. En effet, dans la littérature l'OCTA permet de détecter un NVC de Type 1 dans 35 à 95% de cas *versus* 19 à 29% en imagerie multimodale conventionnelle (Figure 1). Les CRSC néovascularisées ou non peuvent être prises à tort pour une DMLA exsudative.

2) Néovasculopathie liée à la pachychoroïde

Les NVC de Type 1 associés à une pachychoroïde et sans autre cause de NVC (DMLA, myopie, maladies inflammatoires, etc.) ont été appelés « néovasculopathie liée à la pachychoroïde ».

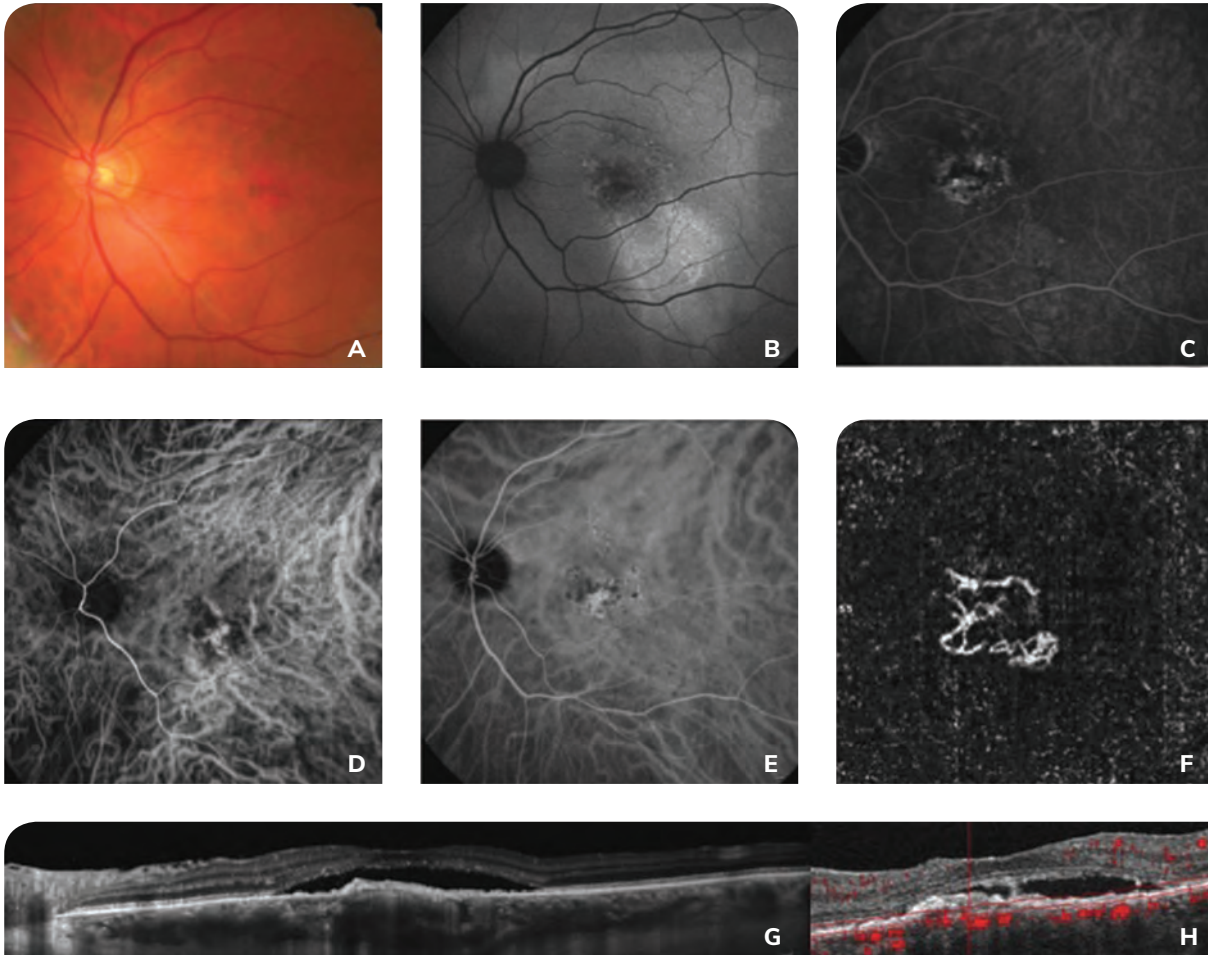


Fig. 1 : Imagerie multimodale et OCTA de l'œil gauche d'un patient avec une chorioretinite séreuse centrale compliquée de néovaisseau choroïdien de Type 1.

Rétinophotos couleur (A). Autofluorescence montrant des altérations de l'épithélium pigmentaire maculaire et une coulée gravitationnelle (B). L'angiographie à la fluorescéine au temps tardif montre des pin points maculaires (C). Des pachy-vaisseaux sont visibles au temps précoce de l'angiographie ICG (D) avec une hyperperméabilité tardive (E). L'OCTA segmentation manuelle, entre l'épithélium pigmentaire rétinien (EPR) et 30 microns en dessous de l'EPR, met en évidence un flux néovasculaire (F) avec le flux en coupe B-scan correspondante (H). Le EDI-OCT montre un FIPED associé à un DSR et une choroïde épaisse mesurée à 460 microns (G).

3) Vasculopathie polypoïdale choroïdienne

La néovasculopathie liée à la pachychoroïde et la CRSC compliquée de NVC de Type 1 chroniques peuvent se compliquer de polypes dans 36% des cas. Le NVC de Type 1 est l'équivalent du « branching vascular network ». Récemment, une nouvelle appellation a été proposée pour la VPC : « NVC Type 1 anevrysmal », mais celle-ci reste discutée.

2. EMAP (Extensive Macular Atrophy and Pseudo drusen like)

L'EMAP, décrite en 2009 par l'équipe du Pr Hamel à Montpellier, est caractérisée par une lésion atrophique maculaire associée à des pseudo-drusen réticulés. Elle touche des patients généralement plus jeunes que dans la DMLA atrophique (autour de 50 ans). L'évolution est plus rapide et la symptomatologie associe le scotome central à une héméralopie qu'il faut savoir rechercher à l'interrogatoire.

Les lésions maculaires sont bilatérales et symétriques, avec un grand axe vertical. En périphérie on retrouve des lésions pavimenteuses diffuses. Les lésions peuvent se compliquer de néovaisseaux maculaires, répondant assez bien à un traitement par injection intra vitréenne d'anti-VEGF.

L'électrorétinogramme global (ERG) confirme une altération de la réponse du système des bâtonnets, cohérente avec l'héméralopie, mais un ERG normal n'exclut pas le diagnostic.

Aucun facteur génétique prédisposant n'a pu être mis en évidence, mais sur une grande cohorte nationale française, les patients semblaient être plutôt des femmes, sans antécédents particuliers, en âge de ménopause (Figure 2).

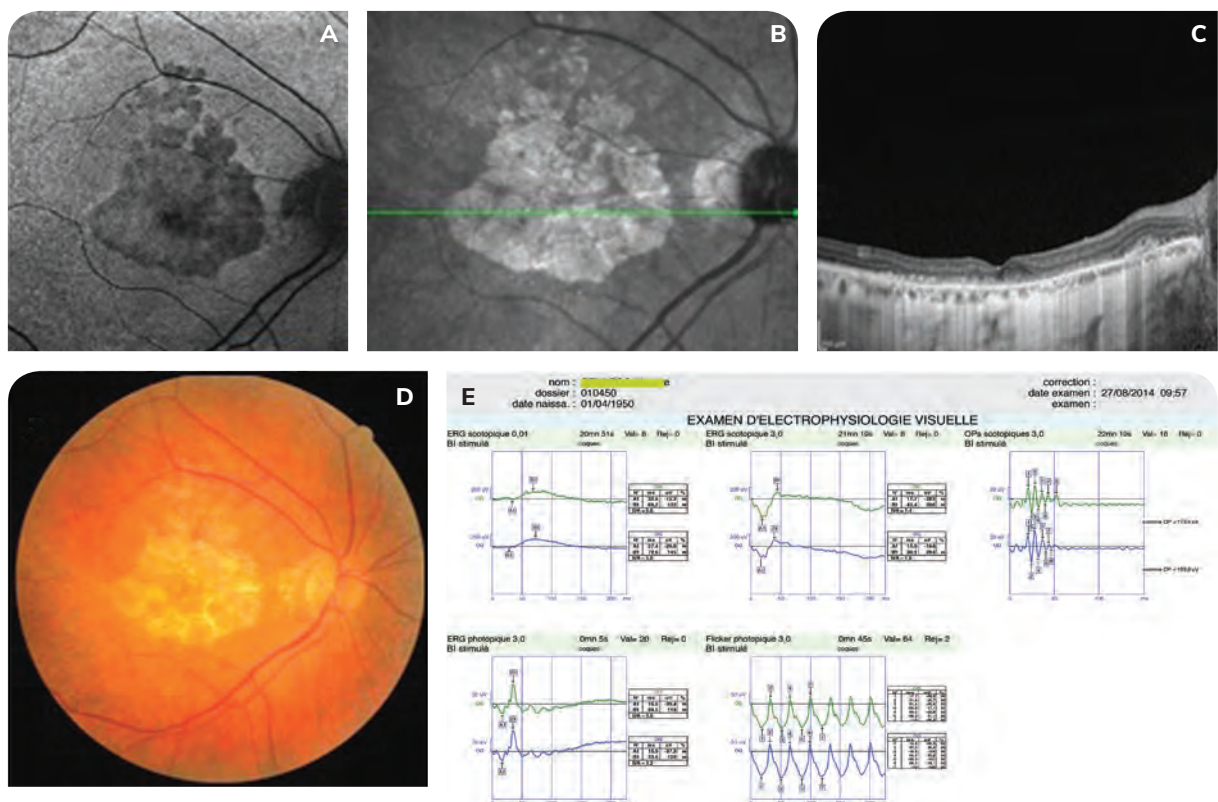


Fig. 2 : Imagerie multimodale d'une patiente de 65 ans présentant une baisse d'acuité visuelle progressive avec un scotome central associé à une gêne visuelle nocturne qui l'handicape.

(A) Sur le cliché en autofluorescence, la zone d'atrophie encore peu dense contraste avec l'importance de la gêne, l'aspect vertical de la lésion doit également nous faire évoquer le diagnostic d'EMAP. (B) Sur le cliché en infra rouge et (C) OCT SD, les pseudo-drusen réticulés et l'atrophie maculaire avec un remaniement complet de l'ellipsoïde sont également en faveur de ce diagnostic. (D) L'aspect de l'atrophie au fond d'œil n'est pas spécifique, par contre il faudra rechercher en périphérie des lésions pavimenteuses. (E) Enfin les réponses de l'ERG global sont très altérées avec une dysfonction importante du système des bâtonnets mais également du système des cônes. Le diagnostic d'EMAP est posé.

3. Les télangiectasies maculaires idiopathiques

Les télangiectasies maculaires sont des anomalies morphologiques des capillaires maculaires. Elles ont été initialement décrites en juxta maculaire par Gass en 1968, mais la classification encore actuellement utilisée est un peu plus tardive.

Cette classification est la suivante :

Type 1 : Homme de plus de 55 ans, lésion unilatérale, parfois associée à des anomalies vasculaires périphériques. Un Oedème Maculaire Cystoïde (OMC) et des exsudats sont fréquents.

Type 2 : Homme ou femme de moins de 60 ans, dilatations capillaires minimales bilatérales juxta fovéolaires, généralement en temporal sur le raphé médian. Avec risque de néovascularisation.

Type 3 : Homme de 50 ans, lésion capillaire occlusive vasculaire bilatérale sans anomalie vasculaire périphérique.

Les lésions de Type 2 ou Mac Tel peuvent assez facilement être prises à tort pour une DMLA néovasculaire. Ces lésions se caractérisent par un syndrome maculaire aiguë bilatéral avec en OCT-SD des logettes intra rétiniennes (sans épaissement systématique de l'épaisseur maculaire) dans la zone juxta fovéolaire, associées en angiographie à la fluorescéine à un aspect de diffusion modéré au temps tardif. Ces logettes à type de cavitation touchent initialement les couches internes de la rétine puis progressent vers les couches externes avec le développement secondaire d'une atrophie ou dans de rares cas de néovaisseaux sous rétiens. L'OCTA est un nouvel outil permettant de faire le diagnostic, grâce à la visualisation des anomalies vasculaires sur plusieurs couches rétiniennes différentes. Dès les stades précoces, il y a une raréfaction du réseau capillaire superficiel et profond avec des dilatations capillaires focales associées à une veine de drainage en angle droit. Puis une invasion des capillaires rétiens au niveau de la rétine externe en regard des altérations du plexus superficiel et profond. En cas de complication néovasculaire sous rétinienne, l'OCTA permet de poser le diagnostic de néovaisseaux sans être gêné par la diffusion de la fluorescéine (Figure 3).

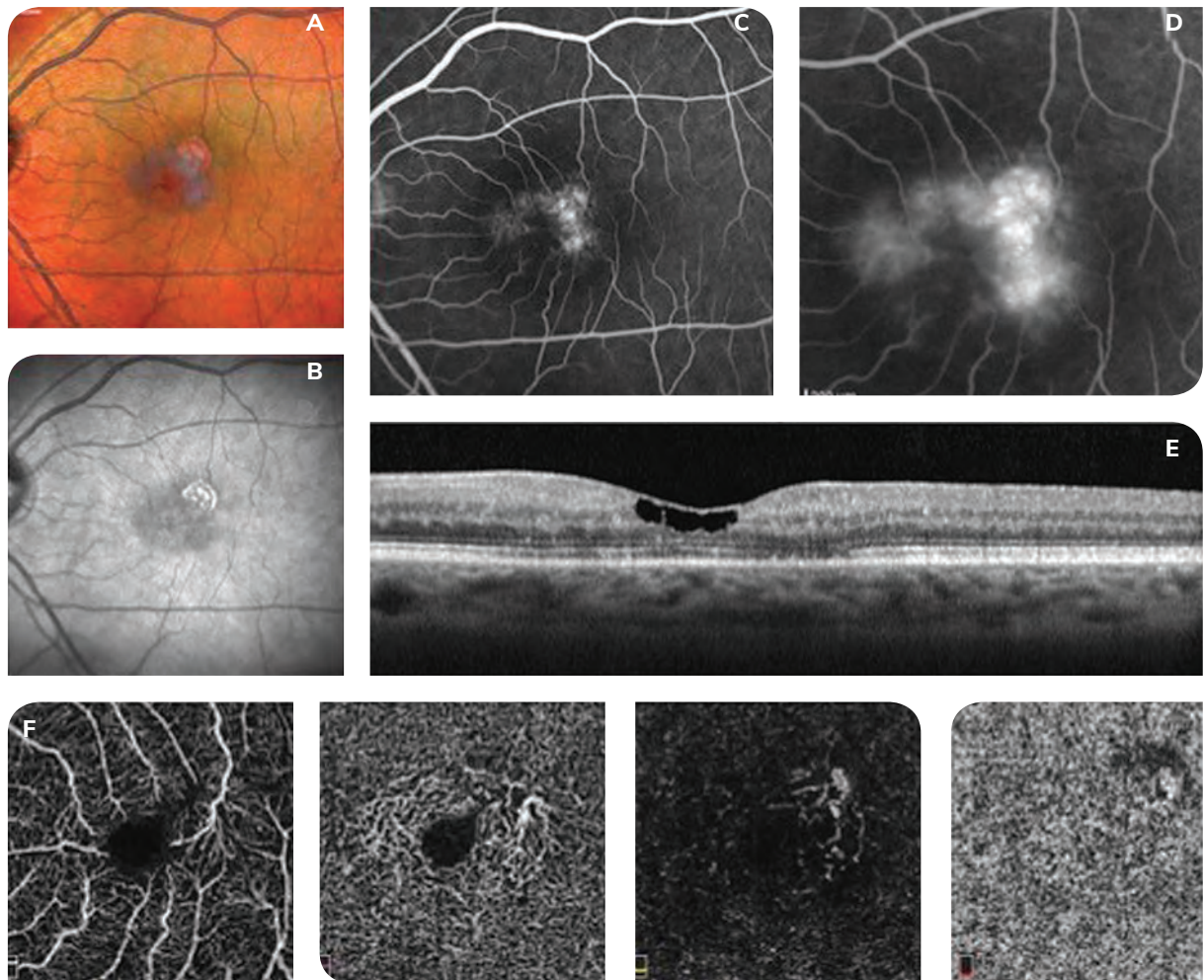


Fig. 3 : Homme de 55 ans présentant une baisse d'acuité visuelle avec des métamorphopsies récentes sur l'œil gauche. (A) Le cliché Multicolor® met en évidence une lésion non hémorragique parafovéolaire supérieure, (B) également visible en infra rouge. (C et D) On note une diffusion en regard de la lésion en angiographie à la fluorescéine augmentant au cours de la séquence, (E) mais l'aspect en OCT SD de cavitation des couches internes de la macula sans épaissement maculaire global, associée à des modifications de la ligne ellipsoïde n'est pas typique d'une DMLA exsudative. (F) L'OCTA nous permettra de confirmer le diagnostic de Mac Tel ou télangiectasie maculaire de Type 2 . La lésion est présente sur l'ensemble des coupes rétiniennes, avec une raréfaction des capillaires en regard et surtout la présence d'une veine de drainage à angle droit.

4. Hérédo-dégénérescences rétiniennes d'origine génétique

1) Dystrophies maculaires

a) Pattern dystrophy

Les pattern dystrophy (ou dystrophie réticulée ou en ailes de papillon, ou en X ou de Deutman) regroupent des dystrophies bilatérales et hétérogènes de transmission autosomique dominante caractérisées par des dépôts jaunâtres maculaires et des migrations pigmentaires. En général, le pronostic visuel est bon avec une légère diminution de la vision centrale à un âge avancé.

b) Maternally Inherited Diabetes and Deafness (MIDD) et MELAS

Le syndrome MIDD (pour Maternally Inherited Diabetes and Deafness) associe un diabète, une surdité de perception et une dystrophie maculaire réticulée. Ce syndrome est lié à la mutation A3243G de l'ADN mitochondrial. L'atteinte ophtalmologique est caractérisée par des altérations de l'épithélium pigmentaire rétinien associées à des plages d'atrophie maculaire et une dystrophie réticulée typique en autofluorescence.

Le syndrome MELAS (Mitochondrial Encephalopathy with Lactic Acidosis and Stroke-like episodes) associe myopathie mitochondriale, acidose lactique, encéphalopathie et des tableaux neurologiques aigus simulant des accidents vasculaires cérébraux (« stroke-like »). Il est dû à des mutations de l'ADN mitochondrial. L'atteinte ophtalmologique correspond à des dépôts au niveau du pôle postérieur et en péripapillaire, une dystrophie réticulée et des zones d'atrophie péri-fovéolaires.

c) Dystrophie choroïdienne aréolaire centrale ou Central Areolar Choroidal Dystrophy (CACD)

La CACD est une dystrophie rare héréditaire bilatérale caractérisée par des altérations de l'épithélium pigmentaire maculaire suivies par l'apparition d'atrophie de l'EPR et de la choriocapillaire. L'ERG global et l'EOG sont normaux, alors que l'ERG multifocal, le pattern ERG et la vision des couleurs peuvent être anormaux. Les mutations du gène peripherin/RDS sont très fréquemment associées.

d) Maladie de Stargardt

Cette maladie présente une hétérogénéité génétique et phénotypique. Elle touche surtout les sujets jeunes, mais parfois la découverte peut être tardive rendant le diagnostic différentiel avec la DMLA plus difficile. Le gène le plus fréquemment muté est ABCA4 et la transmission est autosomique récessive. Elle se caractérise par la présence de flecks (tâches flavimaculées) au pôle postérieur, une épargne péripapillaire, un silence choroïdien en angiographie à la fluoréscéine et évolue vers une atrophie complète maculaire (Figure 4). Aussi, le fundus flavimaculatus est caractérisé par une apparition plus tardive avec une progression plus lente. Des rares cas de néovaisseaux ont été décrits dans la littérature.

e) Maladie de Best

La maladie de Best est de transmission autosomique dominante et de pénétrance variable. Elle se caractérise par l'apparition d'un dépôt vitelliforme maculaire chez le jeune adulte ou l'enfant, et évolue en 5 stades : prévitelliforme, vitelliforme, stade de pseudohypopion, stade de résorption et atrophie (Figure 5). Des rares cas de néovaisseaux ont été décrits. C'est au stade atrophique où le diagnostic différentiel avec la DMLA peut être difficile. La recherche d'antécédents familiaux, une altération de la réponse de l'électro-oculogramme ainsi que la présence de matériel vitelliforme sur l'œil controlatéral permettent de redresser le diagnostic.

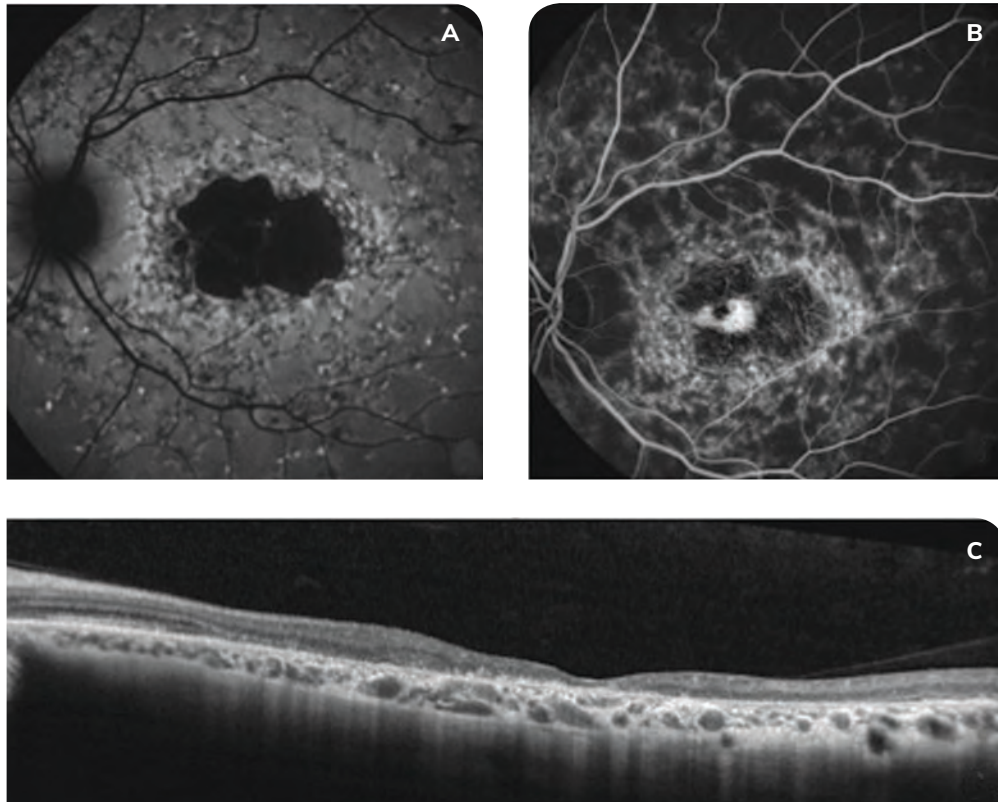


Fig. 4 : Imagerie multimodale de la maladie de Stargardt chez une patiente de 55 ans. L'autofluorescence de l'œil gauche montre une atrophie maculaire associée à des tâches hyper-autofluorescentes pisciformes appelées « flecks » et certaines hypo-autofluorescentes (A). L'angiographie à la fluorescéine met en évidence un silence choroïdien (B). Noter l'épargne péripapillaire. Le SD-OCT montre une atrophie de la rétine externe et de l'épithélium pigmentaire fovéolaire et péri-fovéolaire.

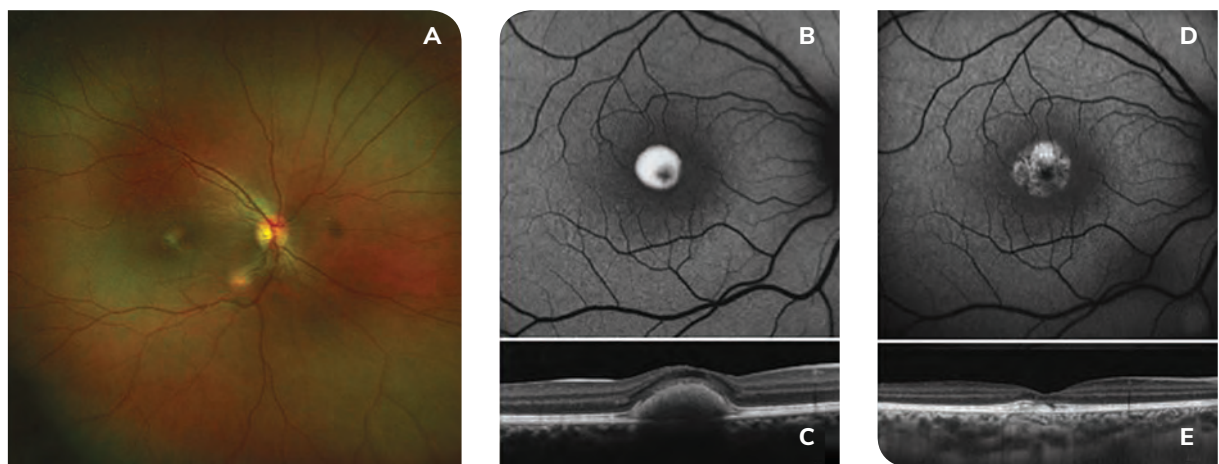


Fig. 5 : Imagerie multimodale de la maladie de Best chez une patiente de 34 ans. La rétinothoto couleur ultra-grand champ (Optos®) de l'œil droit montre du matériel vitelliforme fovéolaire unique (A). Le cliché en autofluorescence initiale montre que le matériel est rond et hyper-autofluorescent (B) localisé dans l'espace sous rétinien en SD-OCT (C). Dix ans plus tard, le matériel s'est fragmenté en autofluorescence (D) avec une régression du matériel en SD-OCT (E) à l'origine d'un début d'atrophie fovéolaire.

2) Dystrophie rétinienne dépassant la macula : dystrophie des cônes et cône-bâtonnet

Des cas de dystrophies rétinienne d'origine génétique peuvent être découverts très tardivement. En cas de lésion maculaire atrophique ou exsudative il est parfois difficile de ne pas la confondre avec une DMLA surtout en présence d'un œdème maculaire et plus exceptionnellement en cas de complication néovasculaire.

En cas d'atypie à l'imagerie rétinienne (OCT, autofluorescence) ou dans l'histoire de la maladie il faudra penser à rechercher une photophobie, héméralopie, antécédent familial de pathologie rétinienne ; rechercher des signes associés au fond d'œil surtout en périphérie rétinienne (ostéoblastes, tâches blanches) ; ne pas hésiter à demander un bilan électrophysiologique (ERG global, Electro-oculogramme, ERG multifocal). En cas d'anomalie de fonctionnement de l'ensemble du système des cônes et/ou des bâtonnets, il ne pourra plus s'agir d'une simple DMLA. L'atteinte fonctionnelle dépassant alors largement les limites du pôle postérieur.

Pour différencier une dystrophie maculaire, d'une dystrophie des cônes, ou d'une dystrophie type cône-bâtonnet (ou bâtonnet-cône), la symptomatologie initiale (héméralopie ou photophobie), l'histoire familiale, les signes associés au fond d'œil ou encore le pourcentage de réduction des amplitudes des réponses des systèmes de cônes et des bâtonnets à l'ERG global sont utiles (Figure 6).

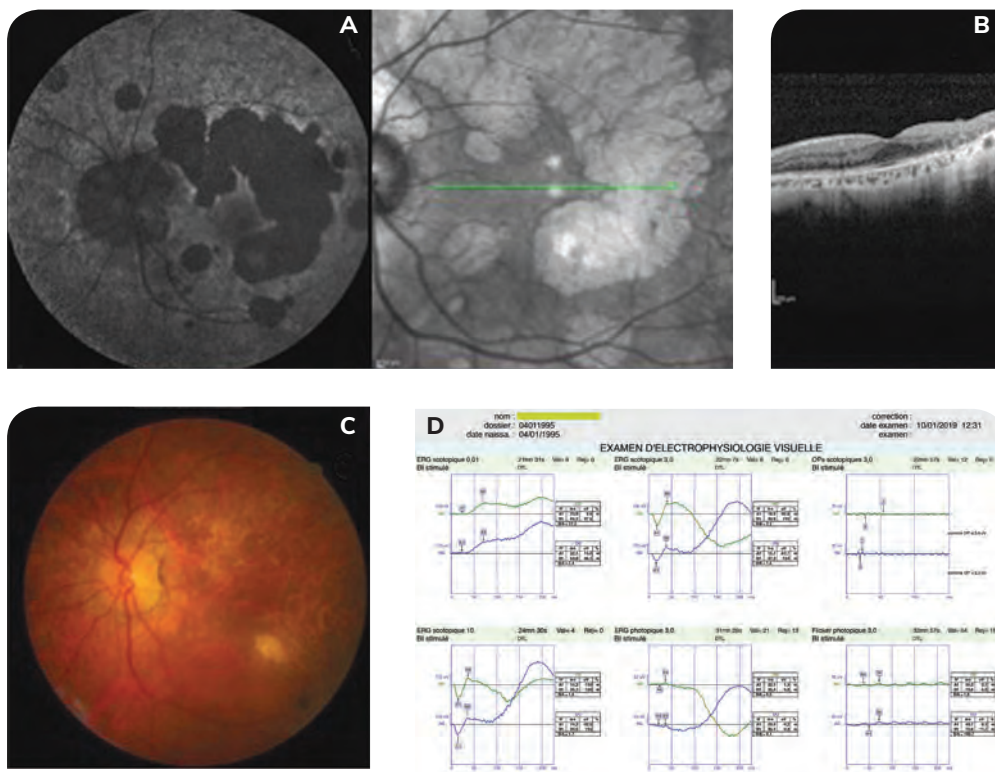


Fig. 6 : Femme de 82 ans, suivie depuis de nombreuses années pour une DMLA atrophique. Les lésions atrophiques du fond d'œil (C) sont très larges, la patiente présente une perte d'autonomie importante, on note néanmoins une épargne fovéolaire (A et B). A l'interrogatoire, la notion de consanguinité, de photophobie depuis plusieurs années, associée depuis peu à une héméralopie nous fait penser à demander un ERG global. (D) Les réponses de l'ERG confirment une dysfonction de type cône-bâtonnet, compatible avec un diagnostic de dystrophie cône-bâtonnet, probablement d'origine génétique, à transmission récessive autosomique.

5. Toxicité médicamenteuse

1) Antipaludéens de synthèse

Les antipaludéens de synthèse (APS) sont largement utilisés pour le traitement des pathologies inflammatoires chroniques.

Leurs conséquences toxiques sur la rétine sont connues depuis longtemps, mais le mécanisme est encore mal compris. La prévalence varie selon la dose et la durée de traitement : le principal facteur de risque est la dose journalière, à corrélérer au poids réel.

Au stade précoce, l'atteinte ne peut être confondue avec une DMLA, elle se caractérise par un amincissement de la zone ellipsoïde et de la couche nucléaire externe, avec un aspect dit en « soucoupe volante ». Au stade tardif, l'atrophie de l'épithélium pigmentaire prend l'aspect d'un œil de bœuf mais peut parfois s'étendre à une grande partie du pôle postérieur, c'est dans ces formes évoluées que le diagnostic différentiel peut être difficile, surtout si le traitement est arrêté depuis longtemps, que la pathologie a évolué doucement et que le patient se présente vers l'âge de 60 ans pour une baisse d'acuité visuelle inexplicée avec une atrophie maculaire importante.

L'interrogatoire ciblé, l'épargne fovéolaire même si partielle, l'absence de néovaisseaux, l'aspect très symétrique et des réponses à l'ERG global généralement altérées tant pour le système des cônes que le système des bâtonnets aident à redresser le diagnostic (Figure 7).

2) Tamoxifène

Le tamoxifène est un anti-estrogène principalement utilisé comme traitement adjuvant dans les cancers du sein hormono-sensibles. La maculopathie est connue depuis 1978, elle est caractérisée par des dépôts jaunâtres péri-fovéolaires associés à des migrations pigmentaires et des diffusions angiographiques.

La maculopathie au tamoxifène à des doses plus faibles est également retrouvée, avec un amincissement maculaire, des cavitations d'allure atrophique ou parfois un aspect de pseudo trou. On peut dans certains cas voir une altération de l'ellipsoïde et des photorécepteurs fovéolaires. C'est dans ces cas, où il faut penser à rechercher la prise de ce médicament souvent au long cours, avant de poser un diagnostic de DMLA atrophique ou de téléangiectasies maculaires. Les lésions atrophiques, les migrations pigmentaires et les cavités pseudo kystiques ne semblent pas réversibles à l'arrêt du traitement contrairement aux autres manifestations possibles (dépôts cornéens, œdème maculaire) (Figure 8).

3) Déféroxamine

Parmi les nombreux effets secondaires de la déféroxamine, chélateur du fer et de l'aluminium utilisé dans le traitement de l'hémochromatose ou en cas de transfusions répétées, la maculopathie est connue depuis les années 80. C'est une atteinte primitive de l'épithélium pigmentaire par toxicité directe sur les cellules de l'EP et/ou la membrane de Bruch, avec des altérations de l'épithélium pigmentaire au FO, mieux visibles en autofluorescence. L'OCT-SD retrouve alors dans la zone fovéolaire un amincissement de l'épithélium pigmentaire avec présence de dépôts ou irrégularités voire atrophie, une interruption de la zone ellipsoïde, atténuation des photorécepteurs, des tubulations en regard des zones d'atrophie sont parfois retrouvées. Au stade précoce de l'intoxication, l'OCT peut retrouver un décollement séreux rétinien avec allongement des segments externes, résolutif à l'arrêt du traitement.

4) Ritonavir

L'atrophie maculaire secondaire à un traitement par ritonavir, inhibiteur des protéases utilisé dans les infections VIH, n'avait jamais été décrite lors des études cliniques mais a été retrouvée chez des nombreux patients après plusieurs années de traitement (patient pouvant avoir plus de 55 ans lors de la découverte des lésions). Les plages d'atrophie de l'épithélium pigmentaire et des photorécepteurs sont entourées de zones d'irrégularité des segments externes et des zones d'interdigitations et de l'ellipsoïde, associées à des accumulations de pigment siégeant du côté rétinien de l'EP. Des dépôts cristallins sont plus rarement visibles en OCT en raison de leur petite taille. Il est important alors de contacter le médecin prescripteur mais cet effet indésirable est souvent méconnu.

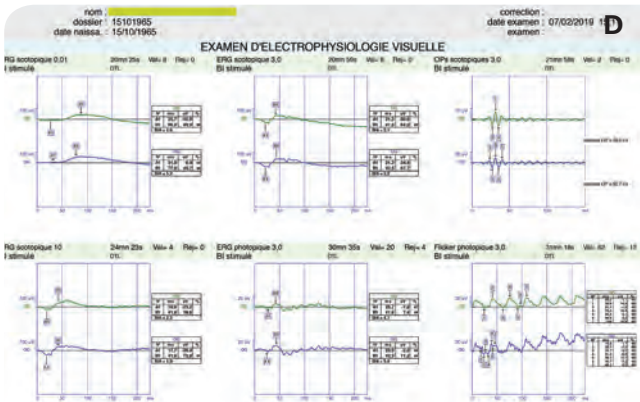
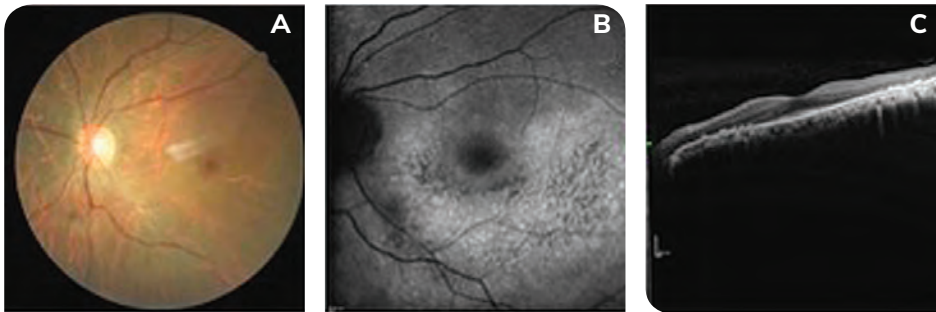


Fig. 7 : Patiente de 57 ans, présentant une baisse d'acuité visuelle progressive, bilatérale. Le fond d'œil (A) est pâle, mais l'atrophie est bien vue, malgré l'épargne fovéolaire. Le cliché en autofluorescence (B), contre l'aspect atrophique sous fovéolaire de la lésion, s'étendant jusqu'aux arcades, avec des zones hétérogènes hypo et hyper-autofluorescentes. En SD OCT (C), l'épargne fovéolaire explique probablement l'autonomie conservée de la patiente, qui n'a pas consulté malgré un traitement par antipaludéen de synthèse pendant 15 ans. Enfin les réponses de l'ERG global (D) sont de morphologies normales mais les amplitudes sont diminuées confirmant une atteinte mixte des systèmes des cônes et des bâtonnets.

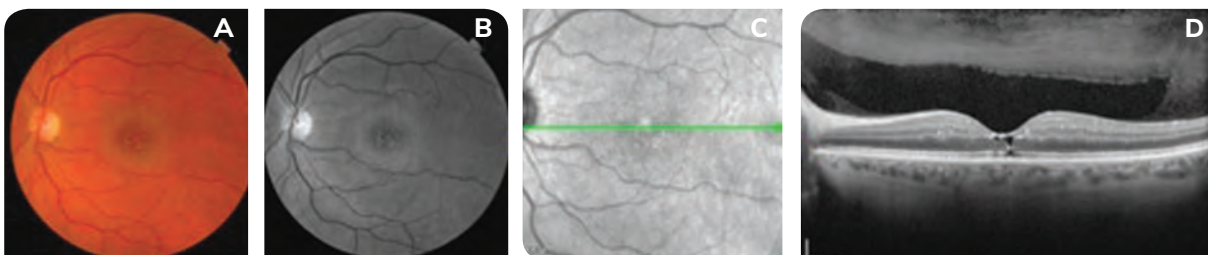


Fig. 8 : Patiente consultant pour une baisse d'acuité visuelle dans le cadre d'un traitement par modulateur sélectif des récepteurs des œstrogènes suite à un cancer du sein. L'aspect de dépôt cristallin au fond d'œil (A) dans ce contexte doit faire évoquer ce diagnostic en priorité. Ces cristaux sont bien vus également sur les clichés infra rouge (C) et en autofluorescence (B). En OCT-SD (D) l'aspect de pseudo-télangiectasies, avec des cavitations intra-rétiniennes associées à des altérations de la ligne ellipsoïde confirme également le diagnostic.

6. CAR syndrome (Cancer Associated Retinopathy)

Devant une lésion atrophique atypique il est important de suspecter un éventuel syndrome paranéoplasique. Par exemple, si les lésions et l'acuité visuelle évoluent trop rapidement, si l'étendue des lésions modérées ne peut expliquer une plainte fonctionnelle importante, si une héméralopie et/ou une photophobie est décrite lors d'un interrogatoire orienté du patient. Il faut alors faire des clichés d'imagerie plus large (55° et plus), une angiographie, un ERG global (et/ou EOG), et au cas où les atypies se confirment, prescrire un bilan de débrouillage à la recherche d'une lésion tumorale inconnue : une prise de sang, un PET scan, une mammographie, sauf si une tumeur est déjà connue.

Il est possible de rechercher des anticorps sériques spécifiques de ces syndromes paranéoplasiques si le doute étiologique persiste.

Le traitement est bien évidemment celui du cancer mais le pronostic fonctionnel visuel est souvent mauvais malgré tout (Figure 9).

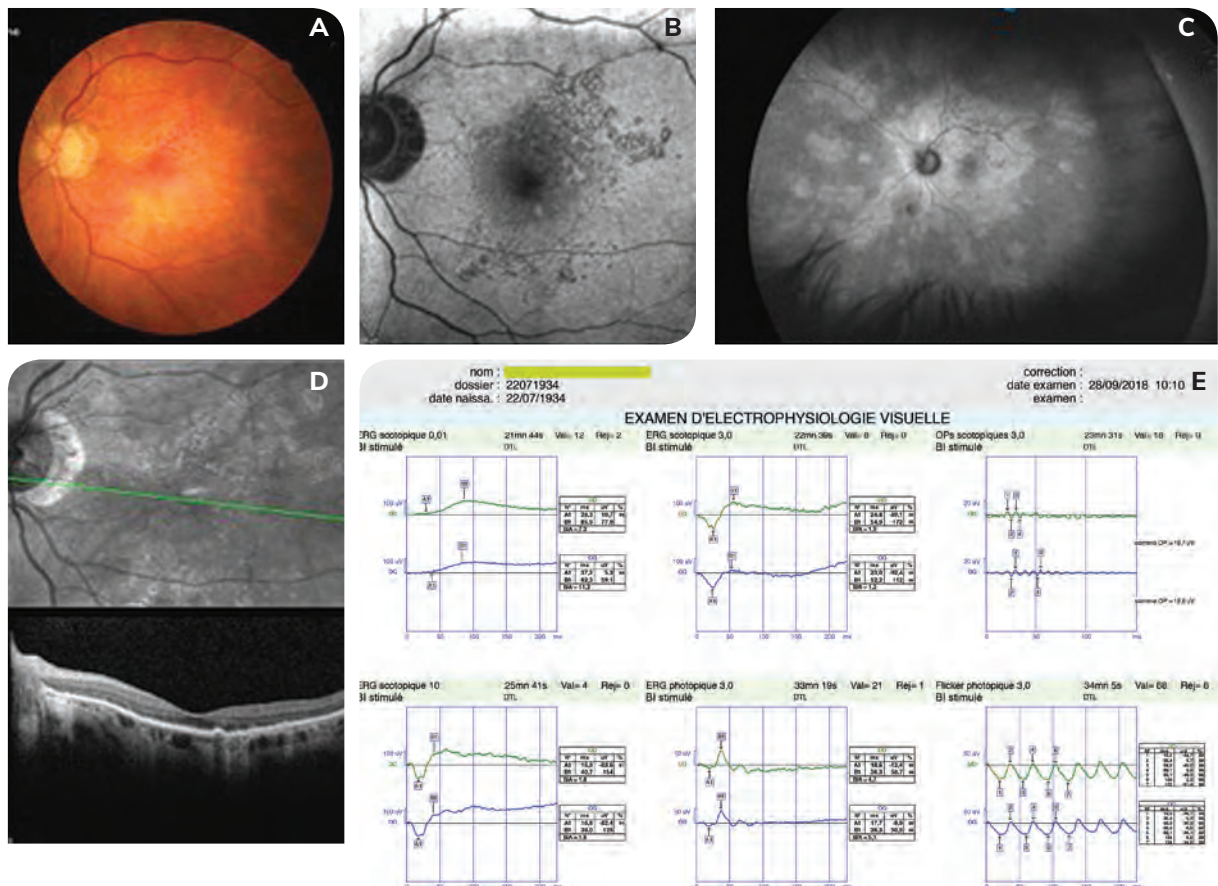


Fig. 9 : Patiente de 85 ans, venant en consultation pour un deuxième avis pour une DMLA atrophique car elle présente une perte d'autonomie importante depuis quelque mois.

Au fond d'œil (A) la lésion atrophique est aspécifique avec quelques petites tâches supéro fovéolaire pigmentées. L'aspect d'atrophie en grappe de raisin autour de la fovéa nous fait alors douter du diagnostic (B). Sur les clichés ultra grand champ (C), on note un aspect d'hypo et hyper-autofluorescence très hétérogène sans distribution particulière. Une angiographie à la fluorescéine et au vert d'indocyanine ont permis d'exclure une pathologie inflammatoire (pathologie des tâches blanches). Enfin, l'OCT SD (D) ne nous donne pas plus d'élément sur l'origine de ces lésions. L'ERG global (E) confirme une dysfonction rétinienne globale modérée, ce qui, chez cette patiente avec une baisse d'acuité visuelle récente et rapide, doit faire évoquer un syndrome paranéoplasique. Le bilan étiologique a permis de confirmer la présence d'un cancer du colon sûrement à l'origine de ce syndrome paranéoplasique.

7. Maladies inflammatoires chorio-rétiniennes

Les maladies chorio-rétiniennes inflammatoires touchent surtout des sujets jeunes actifs. Ces affections peuvent donner des atrophies maculaires et dans des rares cas se compliquer de néovaisseaux choroïdiens (NVC) pouvant poser le problème de diagnostic différentiel avec la DMLA chez des sujets plus âgés ou à un stade cicatriciel.

1) La choroïdite multifocale (CMF) et la choroïdite ponctuée interne

Actuellement, certains auteurs considèrent que ces deux tableaux cliniques sont distincts et d'autres pensent que c'est un continuum de la même pathologie. Le pronostic visuel de ces patients dépend des complications maculaires : lésions inflammatoires maculaires actives et/ou atrophiques, NVC (6,7-76,9%) le plus souvent de Type 2, œdème maculaire (0-37,5%) et membrane épirétinienne (0-11%). L'examen du fond d'œil retrouve des tâches blanc-jaunâtres maculaires et/ou périphériques évoluant vers l'atrophie et pouvant se compliquer de NVC. Il est difficile parfois de différencier les tâches actives des NVC en IMM conventionnelle. Seulement 66,7% des NVC présentent des signes exsudatifs en SD-OCT. L'OCTA a montré une grande utilité dans cette pathologie pour le diagnostic précoce de NVC (Figure 10). En effet, dans la littérature 6-14% des lésions considérées comme tâches inflammatoires actives en IMM conventionnelle avaient un flux néovasculaire en OCTA.

2) Le syndrome des tâches blanches évanescents (MEWDS : Multiple Evanescent White Dot Syndrom)

Le MEWDS est une pathologie aiguë unilatérale caractérisée par des multiples tâches rétinienne blanc-jaunâtres touchant surtout des jeunes femmes myopes. Des rares cas bilatéraux ont été décrits. A l'examen clinique, ces tâches sont associées à un granité fovéolaire. En angiographie au vert d'indocyanine, ces tâches sont plus nombreuses et hypofluorescentes au temps tardif. En SD-OCT, une interruption de la ligne ellipsoïde et des interdigitations peut être visible au niveau des tâches avec dans certains cas une hyper-réflexivité sous rétinienne fovéolaire. En OCTA, il n'y a pas d'anomalies de la choriocapillaire en regard des tâches confirmant que les lésions sont localisées au niveau de la rétine externe. Dans la majorité des cas, la guérison est spontanée en 4 à 8 semaines. Dans des rares cas, cette maladie peut se compliquer de NVC souvent de Type 2.

3) Épithéliopathie en plaques

L'épithéliopathie en plaques, ou Acute Posterior Multifocal Placoid Pigment Epitheliopathy (APMPPE) en anglais a été décrite comme une maladie de l'épithélium pigmentaire. Cette pathologie se caractérise par l'apparition de plaques blanchâtres polycycliques au pôle postérieur qui cicatrisent spontanément dans la majorité des cas. Cependant, des récurrences sont possibles avec parfois des complications maculaires à type d'atrophie ou plus rarement de NVC. L'ischémie de la choriocapillaire pourrait être la cause des anomalies observées.

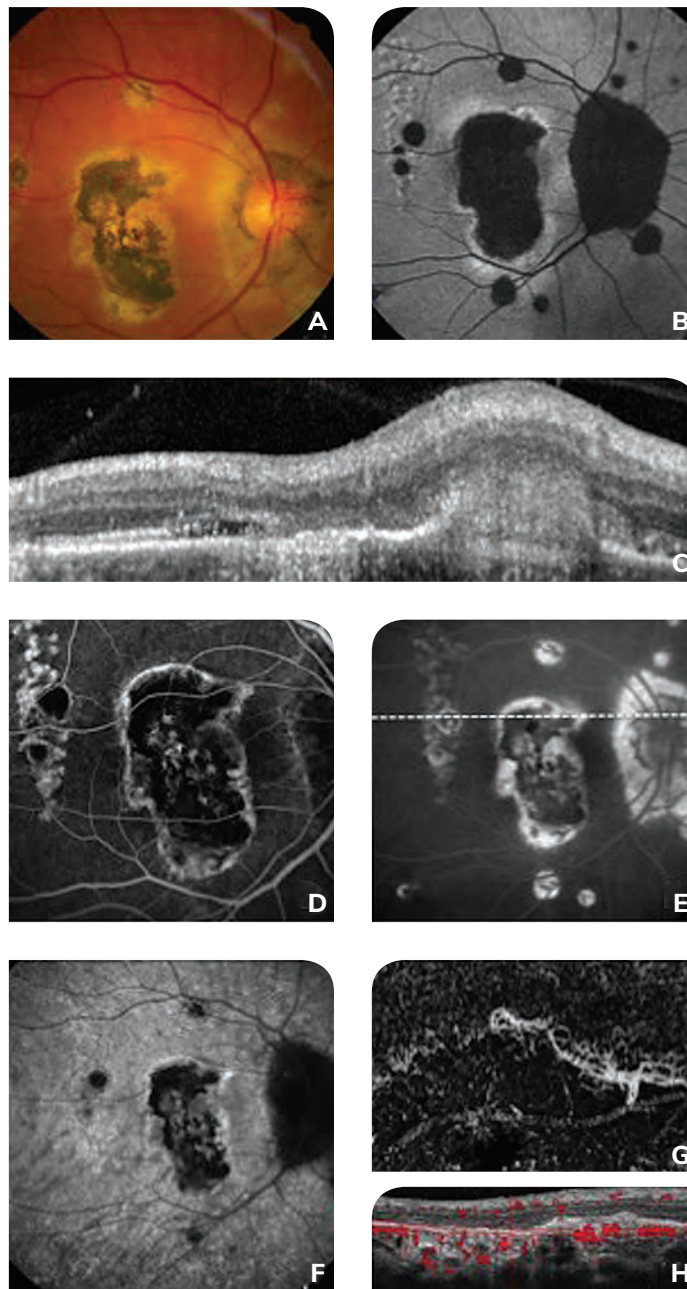


Fig. 10 : Imagerie multimodale d'une patiente de 57 ans atteinte de choroïdite multifocale compliquée de néovaisseau choroïdien de Type 2 sur le bord de l'atrophie maculaire de l'œil droit.

La rétino-photo couleur (A) montre plusieurs tâches atrophiques qui sont hypo-autofluorescentes (B). La coupe SD-OCT (C) passant par la partie supérieure de l'atrophie maculaire (ligne en pointillés image E) montre une hyper-réflexivité sous-rétinienne associée à un DSR compatible avec un NVC de Type 2 actif. L'angiographie à la fluorescéine montre une hyperfluorescence précoce (D) avec une diffusion tardive de la lésion (E) et en ICG une plaque tardive (F). Enfin, l'OCTA montre le flux néovasculaire au niveau de la segmentation manuelle, entre l'épithélium pigmentaire rétinien et 30 microns en dessous de l'EPR, (G) avec du flux sur la coupe B-scan correspondante (H), confirmant la complication néovasculaire.

4) Choroïdite serpiginieuse

La choroïdite serpiginieuse est une pathologie chronique, récidivante, souvent bilatérale, avec typiquement des lésions péripapillaires, en doigt de gant et une progression centrifuge. Il s'agit d'une maladie de la choriocapillaire. Chez ces patients, il faut rechercher une infection tuberculeuse. L'angiographie ICG montre des lésions hypo-autofluorescentes correspondant à l'ischémie de la choriocapillaire. Dans ce sens, une hypoperfusion de la choriocapillaire en OCTA a été retrouvée indépendamment du stade de la maladie. Un NVC peut compliquer cette maladie dans 35% des cas.

5) Maculopathie placoïde persistante ou Persistent Placoid Maculopathy (PPM)

Cette maladie a été décrite par Golchet *et al.* en 2005 comme une pathologie similaire à la choroïdite serpiginieuse avec des lésions maculaires chroniques épargnant la zone péripapillaire mais associées à une acuité visuelle normale ou subnormale. En OCTA, une hypoperfusion de la choriocapillaire au niveau des lésions a été retrouvée suggérant que la maladie pourrait être secondaire à une hypoperfusion de la choriocapillaire. Enfin, dans 92% des cas un NVC se développe.

6) Chorioretinopathie de Birdshot

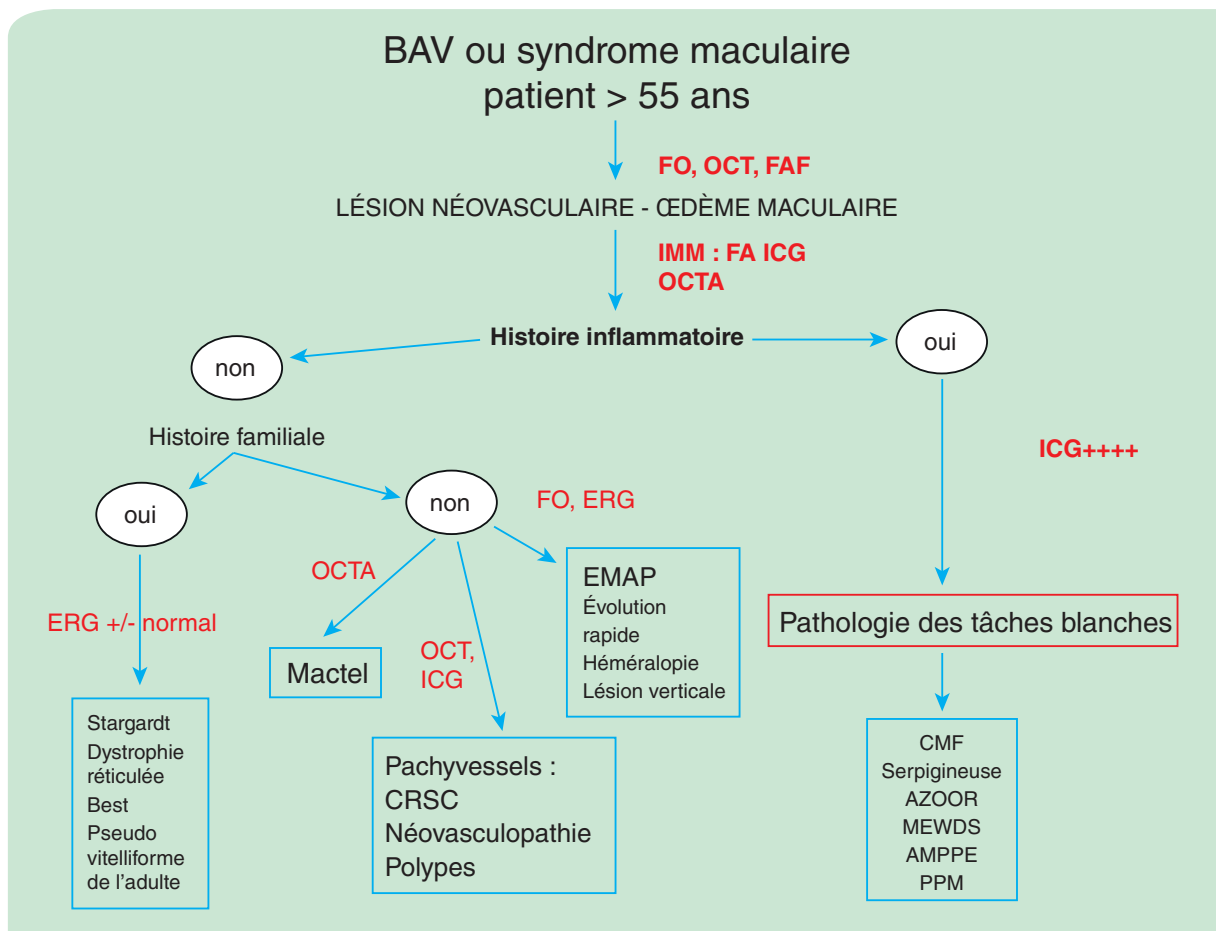
Il s'agit d'une chorioretinopathie rare, bilatérale, avec une discrète réaction inflammatoire en chambre antérieure, une hyalite, une vascularite et des tâches blanchâtres. Cette pathologie est fortement associée au HLA A29. Les complications sont les suivantes : un œdème maculaire (100%), une membrane épitréiniennne, un NVC (11%), une atrophie et des vascularites.

7) Acute Zonal Occult Outer Retinopathy (AZOOR)

C'est une rétinopathie rare caractérisée par une ligne de démarcation de l'aire de progression de la maladie ; un pattern en « trizone » défini par une autofluorescence normale à l'extérieur de la ligne de démarcation (zone 1), une hyperfluorescence granulaire hétérogène au niveau de la lésion d'AZOOR (zone 2) une hypo-autofluorescence correspondant à l'atrophie choroïdienne (zone 3) ; et des anomalies progressives multizonales. Typiquement les lésions sont péripapillaires avec une progression centrifuge mais des cas avec une progression centripète ont été décrits.

Conclusion

La cause la plus fréquente d'atrophie ou de néovaisseaux chez un sujet de plus de 55 ans est la DMLA, cependant plusieurs diagnostics différentiels sont à prendre en compte surtout en l'absence de drusen. Un interrogatoire bien conduit (histoire de la maladie, histoire familiale, prises médicamenteuses), un examen clinique avec une IMM couplée à l'OCTA, des examens complémentaires parfois nécessaires (ERG, EOG) sont indispensables pour réaliser un diagnostic correct et ainsi adapter la prise en charge thérapeutique et le suivi.



BAV : Baisse d'Acuité Visuelle ; FO : Fond d'Oeil ; FAF : Fundus AutoFluorescence ; IMM : Imagerie MultiModale ; FA : Angiographie à la Fluorescéine.

Principaux Diagnostics Différentiels de la DMLA

- Pachychoïde (Chorio-rétinite séreuse centrale, néovasculopathie liée à la pachychoïde, vasculopathie polypoïdale choroidienne)
- EMAP
- Télangiectasies Maculaires Idiopathiques
- Hérédo-dégénérescences rétinienne génétiques : pattern dystrophy, MIDD et MELAS, dystrophie aréolaire centrale, Maladie de Stargardt, Maladie de Best, dystrophie des cônes ou des cônes-bâtonnets.
- Toxicités médicamenteuses
- CAR syndrome
- Maladies inflammatoires choriocoréennes (CMF, MEWDS, EPP, PMM, Birdshot, choroïdite serpigineuse, AZOOR)

Références

- Pachychoïde :

Warrow DJ, Hoang QV, Freund KB. Pachychoroid pigment epitheliopathy. *Retina* 2013;33:1659-72.
Pang CE, Freund KB. Pachychoroid neovascuopathy. *Retina* 2015;35:1-9.
Astroz P, Balaratnasingam C, Yannuzzi LA. Cystoid Macular Edema and Cystoid Macular Degeneration as a Result of Multiple Pathogenic Factors in the Setting of Central Serous Chorioretinopathy. *Retin Cases Brief Rep* 2017;11 Suppl 1:S197-S201.
Dansingani KK, Balaratnasingam C, Klufas MA, et al. Optical Coherence Tomography Angiography of Shallow Irregular Pigment Epithelial Detachments In Pachychoroid Spectrum Disease. *Am J Ophthalmol* 2015;160:1243-54 e2.
Costanzo E, Cohen SY, Miere A, et al. Optical Coherence Tomography Angiography in Central Serous Chorioretinopathy. *J Ophthalmol* 2015;2015:134783.
Bousquet E, Bonnin S, Mrejen S, et al. Optical Coherence Tomography Angiography of Flat Irregular Pigment Epithelium Detachment in Chronic Central Serous Chorioretinopathy. *Retina* 2018;38:629-38.
Dansingani KK, Gal-Or O, Sadda SR, et al. Understanding aneurysmal Type 1 neovascularization (polypoidal choroidal vasculopathy): a lesson in the taxonomy of 'expanded spectra' - a review. *Clin Exp Ophthalmol* 2018;46:189-200.

- EMAP :

Hamel, CP, Meunier I, Arndt I, et al. Extensive Macular Atrophy with Pseudo-drusen-like Appearance: A New Clinical Entity. *American Journal of Ophthalmology* ; 2009: 609-20.
Douillard A Picot MC, Delcourt C, et al. Dietary, Environmental, and Genetic Risk Factors of Extensive Macular Atrophy with Pseudo-drusen, a Severe Bilateral Macular Atrophy of Middle-Aged Patients. *Scientific Reports* ; 2018: 6840

- Télangiectasies maculaires :

Gass JD, Blodi BA. Idiopathic juxtafoveolar retinal telangiectasis. Update of classification and follow up study. *Ophthalmology* ; 1993 :1536-1546
Yannuzzi LA., Bardal AM, Freund KB et al. Idiopathic Macular Telangiectasia. *Retina* 2006 450-60.
Toto, L, Di Antonio L, Mastropasqua R, et al. Multimodal Imaging of Macular Telangiectasia Type 2: Focus on Vascular Changes Using Optical Coherence Tomography Angiography. *Investigative Ophthalmology & Visual Science* ; 2016 : 268-276.
Capuano, V, Miere A, Amoroso F, et al. Uncommon retinal vascular diseases. 2016 ; 453-73.
Spaide RF, Yannuzzi LA, Maloca PM. Retinal-choroidal anastomosis in macular telangiectasia Type 2 . *Retina* ; 2018 : 1920-29.

- Hérido-dégénérescences rétinienne d'origine génétique :

Van den Ouweland JM, Lemkes HH, Ruitenbeek W, et al. Mutation in mitochondrial tRNA(Leu)(UUR) gene in a large pedigree with maternally transmitted type II diabetes mellitus and deafness. *Nat Genet* 1992;1:368-71.
Massin P, Guillausseau PJ, Vialettes B, et al. Macular pattern dystrophy associated with a mutation of mitochondrial DNA. *Am J Ophthalmol* 1995;120:247-8.
Gerber S, Rozet JM, van de Pol TJ, et al. Complete exon-intron structure of the retina-specific ATP binding transporter gene (ABCR) allows the identification of novel mutations underlying Stargardt disease. *Genomics* 1998;48:139-42.
Querques G, Bocco MC, Soubrane G, Souied EH. Intravitreal ranibizumab for choroidal neovascularization associated with Stargardt's disease. *Graefes Arch Clin Exp Ophthalmol* 2008;246:319-21.
Hamel C, et al. Retinitis Pigmentosa. *Orphanet J Rare Dis*, 2006, :40
Berger W et al : The molecular basis of human retinal and vitreoretinal diseases ; *Prog Retin Eye Res*, 2010, 29 :335-375.
Lima et al, Structural assesment of hyperautofluorescent ring in patients with retinitis pigmentosa, *Retina*, 2009, 1025-1031.
Hajali et al. The prevalence of cystoids macular oedema in retinitis pigmentosa patients determined by OCT. *Br J Ophthalmol*, 2008, 92, 1065-1068.
Sayadi J, Miere A, Souied EH, et al. Type 3 Neovascularization Associated with Retinitis Pigmentosa. *Case Reports in Ophthalmology* ; 2017: 245-49.

-Toxicité médicamenteuse :

Marmor MF, Kellner U, Lai TYY, et al. American Academy of Ophthalmology. Recommendations on screening for chloroquine and hydroxychloroquine retinopathy (2016 Revision). *Ophthalmology* 2016:1386-94.
Nair AA, Marmor MF. ERG and other discriminators between advanced hydroxychloroquine retinopathy and retinitis pigmentosa. *Documenta Ophthalmologica*. 2017: 175-183
Koinzer S, Klettner A, Treumer F, et al. Correlation of fundus autofluorescence, spectral-domain optical coherence tomography, and microperimetry in late deferoxamine maculopathy. *Retinal Cases Brief Report* 2012:50-5.
Kaiser-Kupfer MI, Lippman ME. Tamoxifen retinopathy. *Cancer Treat Rep* 1978:315-20.
Kaiser-Kupfer MI, Kupfer C, Rodrigues MM. Tamoxifen Retinopathy: A Clinicopathologic Report. *Ophthalmology* 1981:89-93.
Faure C, Paques M, Audo I. Electrophysiological features and multimodal imaging in ritonavir-related maculopathy. *Documenta Ophthalmologica*. 2017:241-8.

- CAR Syndrome :

Sadowski, B., Kriegbaum C, Apfelstedt-Sylla E. Tamoxifen Side Effects, Age-Related Macular Degeneration (AMD) or Cancer Associated Retinopathy (CAR)? *European Journal of Ophthalmology*. 2001: 309-12.

- Maladies inflammatoires chorio-rétiniennes :

Spaide RF, Goldberg N, Freund KB. Redefining multifocal choroiditis and panuveitis and punctate inner choroidopathy through multimodal imaging. *Retina* 2013;33:1315-24.
Astroz P, Miere A, Mrejen S, et al. Optical Coherence Tomography Angiography to Distinguish Choroidal Neovascularization from Macular Inflammatory Lesions in Multifocal Choroiditis. *Retina* 2017.
Jampol LM, Sieving PA, Pugh D, et al. Multiple evanescent white dot syndrome. I. Clinical findings. *Arch Ophthalmol* 1984;102:671-4.
Yannuzzi NA, Swaminathan SS, Zheng F, et al. Swept-Source OCT Angiography Shows Spraying of the Choriocapillaris in Multiple Evanescent White Dot Syndrome. *Ophthalmic Surg Lasers Imaging Retina* 2017;48:69-74.
Gass JD. Acute posterior multifocal placoid pigment epitheliopathy. *Arch Ophthalmol* 1968;80:177-85.
Bowie EM, Sletten KR, Kayser DL, Folk JC. Acute posterior multifocal placoid pigment epitheliopathy and choroidal neovascularization. *Retina* 2005;25:362-4.
Golchet PR, Jampol LM, Wilson D, et al. Persistent placoid maculopathy: a new clinical entity. *Trans Am Ophthalmol Soc* 2006;104:108-20.
Puche N, Hera R, Terrada C, Souied EH. Persistent Placoid Maculopathy Imaged by Optical Coherence Tomography Angiography. *Retin Cases Brief Rep* 2016;10:297-301.
Mrejen S, Khan S, Gallego-Pinazo R, et al. Acute zonal occult outer retinopathy: a classification based on multimodal imaging. *JAMA Ophthalmol* 2014;132:1089-98.



Micronutrition et Dégénérescence Maculaire Liée à l'Age

Sergio Piscitello, Pierre Sustronck

La DMLA est une maladie complexe et multifactorielle. Il a été démontré que le patrimoine génétique joue un rôle majeur dans la prédisposition à la maladie, mais les facteurs environnementaux jouent néanmoins un rôle fondamental, tantôt protecteur, tantôt aggravant. Plusieurs polymorphismes génétiques ont été identifiés à ce jour, notamment des gènes impliqués dans la voie métabolique du complément (CFH, C3, C2, CFI, CFB), dans le métabolisme du cholestérol (CETP, LPC, ABCA1, APOE) dans le remodelage matriciel extracellulaire (TIMP3 et COL8A1) et dans le stress oxydatif (ARMS2). Bien que le patrimoine génétique et la présence de ces polymorphismes, ainsi que l'âge des patients, soient des facteurs de risque non modifiables, il existe d'autres facteurs, modifiables. Ces derniers sont principalement le tabagisme, le surpoids et enfin une alimentation pauvre en certains micronutriments. Il existe trois grandes catégories de micronutriments qui peuvent jouer un rôle protecteur dans la DMLA : les vitamines et minéraux antioxydants, les pigments maculaires et enfin les acides gras polyinsaturés ω -3.

1. Vitamines et minéraux

Le rapport n°8 de l'étude AREDS¹, publié en 2001, a posé les jalons du rôle protecteur des vitamines et minéraux dans la DMLA. Il s'agit d'une étude multicentrique randomisée à double insu portant sur 3640 patients, suivis pendant une période moyenne de 6,3 ans, où les patients ont été divisés en 4 catégories en fonction de la sévérité de leur DMLA (Tableau 1). Les patients ont reçu un des 4 traitements suivants : 933 patients traités par placebo, 945 par zinc, 904 par antioxydants et 833 par zinc + antioxydants. Les dosages de vitamine E, de vitamine C et de zinc administrés étaient nettement plus importants que les apports journaliers recommandés (Tableau 2). À 5 ans, la probabilité de progression vers une DMLA sévère chez les patients des classes 3 et 4 était de 28% dans le groupe placebo. Le risque était inférieur, statistiquement significatif, dans le groupe supplémenté en zinc (21%) ou en zinc et antioxydants (20%) (Figure 1). Cette étude AREDS a démontré pour la première fois de façon interventionnelle prospective et randomisée une réduction de 25% du risque d'évolution vers des formes sévères de DMLA chez les patients des classes 3 et 4 supplémentés en zinc + antioxydants.

En ce qui concerne l'acuité visuelle à 5 ans, la probabilité de baisse de vision d'au moins 15 lettres, parmi les patients des classes 3 et 4, était de 29% sous placebo et de 23% pour ceux traités avec du zinc et antioxydants. Une des limites de l'étude, c'est qu'elle n'a pas été conçue pour préciser si les compléments alimentaires réduisent la progression de la maladie chez les patients déjà atteints de DMLA sévère aux deux yeux.

Classe 1	Quelques petits drusen (< 63 µm en diamètre) ou aucun drusen
Classe 2	Nombreux petits drusen, anomalies pigmentaires ou au moins un drusen intermédiaire (> 63 µm en diamètre)
Classe 3	Nombreux drusen intermédiaires ou atrophie géographique sans atteinte maculaire centrale ou au moins un gros drusen (> 125 µm en diamètre)
Classe 4	DMLA sévère dans un œil ou une acuité visuelle inférieure à 20/32 dans un œil en raison d'une DMLA non sévère

Tableau 1

Antioxydants	<ul style="list-style-type: none"> • Vitamine C 500 mg/jour • Vitamine E 400 UI/jour • Bêta-carotène 15 mg/jour (uniquement si patient non fumeur)
Zinc et cuivre	<ul style="list-style-type: none"> • Oxyde de zinc 80 mg/jour • Oxyde de cuivre 2 mg/jour (en prévention d'une éventuelle anémie)

Tableau 2

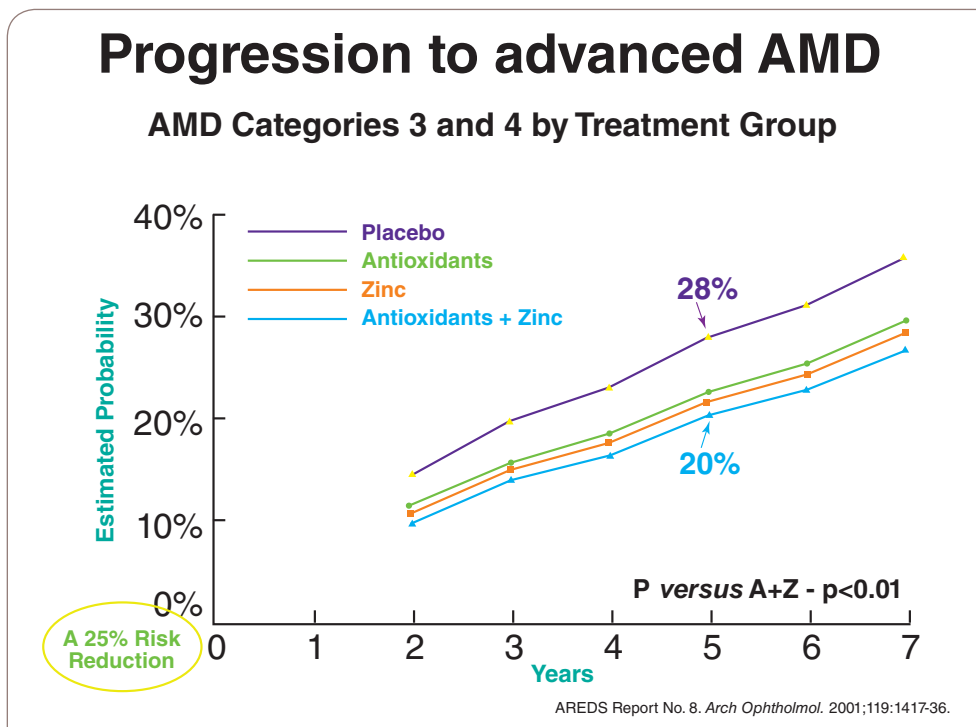


Fig. 1 : Probabilité de développer une DMLA avancée au cours du temps (étude AREDS).

2. Le pigment maculaire

1) Définition

Il existe plus de 600 caroténoïdes dans la nature et parmi eux 140 comestibles. Trois d'entre eux vont constituer les principaux éléments du pigment jaune maculaire. Les trois isomères composants du pigment maculaire sont la lutéine (structurellement reliée à l' α -carotène), la zéaxanthine (reliée au β -carotène) et en moindre proportion la méso-zéaxanthine (un isomère de la zéaxanthine). Ils appartiennent à une sous-classe des caroténoïdes : le pigment xanthophylle. Parmi la vingtaine de caroténoïdes présents dans le sérum humain, les cinq principaux sont le lycopène, l' α -carotène, le β -carotène, la lutéine et la zéaxanthine. Dans la macula, seulement la lutéine, la zéaxanthine et la méso-zéaxanthine sont retrouvées, ou leurs concentrations sont environ 10000 fois celle du sérum.

Au centre de la fovéa, leurs concentrations sont maximales et la zéaxanthine est majoritaire. En revanche, la lutéine est plus abondante que la zéaxanthine à la périphérie fovéale. Elles sont principalement concentrées dans les fibres de Henlé (la zéaxanthine surtout dans les cônes et la lutéine dans les bâtonnets), mais on en retrouve également dans l'épithélium pigmentaire et dans les segments externes des photorécepteurs.

2) Rôle protecteur de la supplémentation

Le pigment maculaire augmente les performances visuelles de la macula en diminuant les aberrations chromatiques et l'éblouissement. En outre, il a des propriétés anti-oxydantes directes (en tant qu'agent antioxydant) et indirectes (en filtrant les petites longueurs d'onde, ce qui protège d'une action photochimique via la lipofuscine) et anti-inflammatoire. L'apport de zéaxanthine et de lutéine est uniquement alimentaire puisqu'il n'y a aucune synthèse endogène. Il existe de nombreux travaux mettant en évidence le caractère protecteur d'un régime riche en caroténoïdes vis-à-vis du risque de DMLA.

Dans les années 90, Seddon *et al.* ont pour la première fois démontré que l'augmentation de la consommation d'aliments riches en certains caroténoïdes, en particulier certains légumes à feuilles vertes foncées, peut réduire le risque de développer une DMLA avancée ou exsudative³. L'étude POLA², une étude prospective conduite sur 2584 patients, a prouvé que le risque de DMLA (précoce ou sévère) diminue de 79% chez les sujets ayant des niveaux plasmatiques élevés de zéaxanthine et de lutéine. Dans l'Eye Disease Case Control Study Group⁵ les sujets avec des taux sériques de caroténoïdes plus élevés avaient un risque de DMLA néovasculaire nettement réduit. En 2003, l'étude de Gale⁴ *et al.* a montré qu'à l'inverse ce risque était significativement plus élevé chez les personnes ayant des concentrations plasmatiques plus basses de zéaxanthine. En 2006, l'étude CAREDS⁶ a montré que les régimes riches en zéaxanthine et lutéine peuvent protéger contre la DMLA intermédiaire chez les femmes en bonne santé, âgées de moins de 75 ans. D'autres études épidémiologiques vont dans le même sens²². L'étude AREDS2 s'est également intéressée à l'intérêt d'une supplémentation en ω -3, comparée à la supplémentation de l'étude AREDS²³.

3) Effet sur la qualité de vie

L'étude LAST⁷ est une étude à la méthodologie fine, prospective interventionnelle randomisée, en double-insu sur 90 patients atteints de DMLA atrophique, suivis pendant 12 mois.

Les auteurs ont évalué l'effet d'une supplémentation en lutéine seule ou associée à d'autres caroténoïdes et antioxydants sur la densité optique du pigment maculaire (MPOD), mesurée par l'Heterochromatic Flicker Photometry (MacularMetrics® instrumentum) et dans des tests de vision objectifs. La densité en MPOD a augmenté de 36% dans le groupe lutéine (L) et de 43% dans le groupe lutéine plus antioxydants, vitamines et minéraux (L/A) (Figure 2). En outre, l'acuité visuelle a augmenté de 5,4 lettres dans le groupe L et de 3,5 dans le groupe L/A. La sensibilité aux contrastes s'est améliorée dans les 2 groupes et la qualité de vie (mesurée par un questionnaire VFQ-14 relatif à la récupération subjective après éblouissement) dans le groupe L/A.

Ces résultats suggèrent un rôle protecteur des pigments xanthophylles dans la prévention de la DMLA.

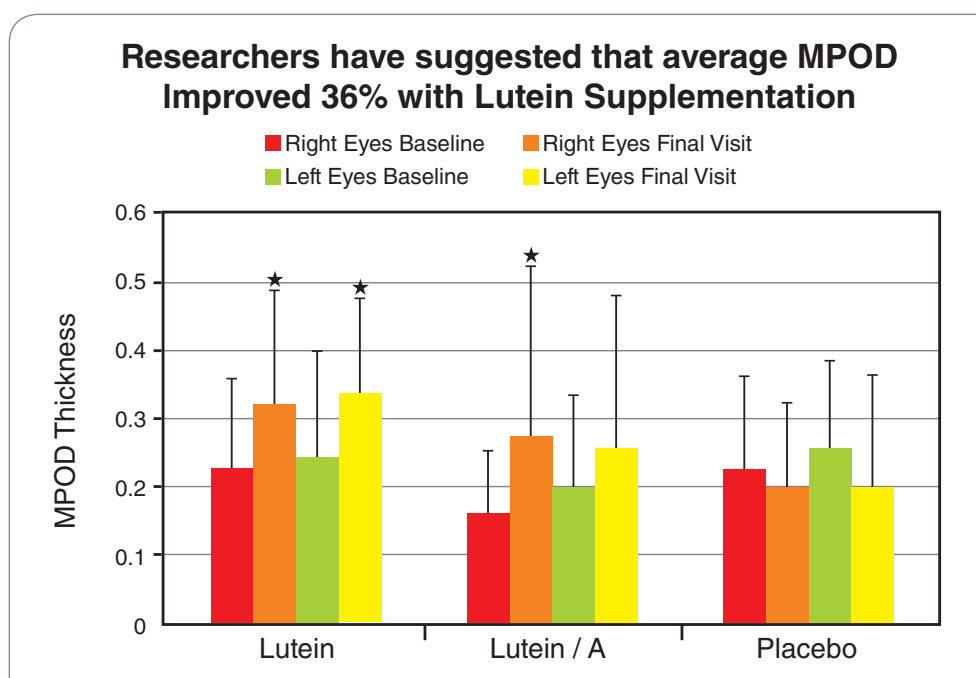


Fig. 2 : Probabilité de développer une DMLA avancée au cours du temps (étude AREDS).

3. Les acides gras insaturés en ω -3 (vitamines F)

1) Définition

Les acides gras sont dits « insaturés » lorsqu'ils contiennent au moins une double liaison covalente entre les atomes de carbone (C=C). Certains de ces acides gras (tels que les ω -3 et ω -6) ne peuvent pas être synthétisés par notre corps et doivent être apportés par l'alimentation.

2) Le DHA

L'acide eicosapentaénoïque (EPA) est partiellement converti après absorption intestinale en acide docosahexaénoïque (DHA) et en ω -3. Ce dernier exerce de nombreux effets biologiques sur les vaisseaux sanguins et les tissus par la transduction du signal, la régulation de l'expression génique et le remodelage des membranes cellulaires. Le DHA est un constituant lipidique majeur des membranes des photorécepteurs, où il joue un rôle crucial dans le maintien de leur intégrité structurale et fonctionnelle. Dans la rétine, le DHA augmente l'activité mitochondriale et a des effets antioxydants, anti-inflammatoires, anti-apoptotiques et anti-angiogéniques. Le renouvellement continu des membranes rétinienne nécessite un apport constant en ω -3. C'est pourquoi les régimes riches en DHA et EPA peuvent améliorer la fonction rétinienne et retarder le développement d'une DMLA.

3) Rôle protecteur supposé

Dans les années 2000, de nombreuses études scientifiques ont mis en évidence la relation entre les régimes riches en DHA, pauvres en acides gras saturés et la réduction du risque de DMLA néovasculaire.

Seddon *et al.* a montré qu'une consommation accrue en ω -3 est associée à un risque plus faible de DMLA chez les personnes avec une alimentation pauvre en acide linoléique (un ω -6)⁸. Les études de Smith W⁹, d'Augood¹⁰, de Merle¹¹, l'US TWIN STUDY¹² et l'étude POLANUT¹³ ont montré qu'une fréquence plus élevée de consommation de poissons riches en ω -3 est associée à une diminution du risque de DMLA néovasculaire. Il ressort de ces études que le rôle des différents types de lipides alimentaires est complexe, notamment la relation entre les acides gras saturés, les ω -3, les ω -6 et le cholestérol.

Dans l'étude Blue Mountains Eye, une association claire a été observée entre une fréquence plus élevée de consommation de poissons et une diminution du risque de DMLA sévère¹⁴. Une autre étude, conduite par Augood *et al.* a examiné spécifiquement l'effet protecteur de l'EPA et DHA chez les sujets âgés et a révélé que la consommation d'huile de poisson, au moins une fois par semaine, protégeait contre la DMLA néovasculaire de même qu'un apport alimentaire élevé en DHA et en EPA¹⁵. En 2009, l'étude pilote NAT1 a montré que la supplémentation en ω -3 (DHA 480 mg/j ; EPA 720 mg/j) est bien tolérée et que ses niveaux augmentent considérablement dans le sérum et les membranes des globules rouges (MGR)¹⁶.

Sur la base de toutes ces études, on a longtemps supposé que les compléments alimentaires riches en ω -3 pourraient réduire l'incidence et la progression de la DMLA. Toutefois, en 2013 les études AREDS2^{17,23} et NAT2¹⁸ ont remis en question le rôle préventif des suppléments en ω -3.

NAT2 est une étude comparative à double insu, prospective, randomisée, menée chez des patients atteints de DMLA néovasculaire (NVC) unilatérale, recevant du DHA (840 mg/j) et de l'EPA (270 mg/j) ou un placebo par voie orale pendant une période de 3 ans. Le délai de bilatéralisation des NVC n'était pas significativement différent entre le groupe traité ($19,5 \pm 10,9$ mois) et le groupe placebo ($18,7 \pm 10,6$ mois). De même, l'incidence de la NVC n'était pas significativement différente entre les deux groupes (28,4% *versus* 25,6%, respectivement). Cependant, une analyse des mesures des acides gras dans les MGR ont permis d'identifier un sous-groupe (le tertile haut), parmi les patients recevant le supplément, qui montraient un taux de DHA+EPA régulièrement élevé dans les MGR. Ce sous-groupe avait près de 70% moins de risque de développer une NVC sur le 2^{ème} œil que ceux du tertile inférieur ($P = 0,047$).

Les résultats de l'étude AREDS2 (multicentrique, randomisée, en double insu, pendant 5 ans) étaient inattendus. Dans cette étude, 507 patients supplémentés en EPA+DHA (650 mg/j + 350 mg/j) ont développé une DMLA sévère contre 493 dans le groupe contrôle traité par la formule AREDS (HR de 0,97 ; 95% CI 0,82–1,16, $p = 0,7$), ce qui suggérerait que les ω -3 n'apportent pas de protection supplémentaire significative. Il est cependant possible que ce soit le design de l'étude qui n'ait pas permis de démontrer un potentiel effet prophylactique des ω -3 compte tenu du faible apport en DHA durant cette étude, de la formulation en éthyl ester de DHA et de l'absence de contrôle de la réelle prise des gélules par un dosage des acides gras membranaires.

Il faut souligner que ces études se heurtent à un certain nombre de facteurs confondants comme la consommation de ces aliments par l'alimentation ou une auto-supplémentation non déclarée dans le groupe contrôle d'une part, et une non adhésion à la supplémentation dans le groupe traité d'autre part. Seule une analyse des acides gras membranaires peut révéler le réel bénéfice des ω -3 sur une maladie à évolution lente comme la DMLA.

4) Interactions avec le génotype

De plus, il ne faut pas sous-estimer les interactions complexes entre génotype et régime alimentaire. L'étude de Reynolds *et al.*¹⁹ démontre que les sujets homozygotes pour le génotype ARMS2/HTRA1 qui confère un risque élevé de DMLA sont susceptibles d'être protégés de l'atrophie géographique par une augmentation de l'apport en DHA, mais que les homozygotes (pour ceux possédant le génotype non-conférant ce risque) ne sont pas protégés. De la même façon, Merle BM *et al.* suggèrent qu'une prédisposition génétique à la DMLA conférée par le variant CFH Y402H limite les bénéfices apportés par la supplémentation en DHA²⁰. Quoiqu'il en soit, il semble que les personnes ayant une prédisposition génétique pourraient tirer un bénéfice des suppléments diététiques en ω -3. De façon pragmatique, étant donné que le risque de prendre des ω -3 est faible¹⁶, les bénéfices potentiels peuvent être considérés comme supérieurs aux risques, et la consommation de suppléments riches en ω -3 peut donc être recommandée.

4. Conseils alimentaires

Une alimentation saine, variée et équilibrée en micronutriments représente un complément aux traitements médicaux classiques. Une alimentation riche en certaines vitamines, minéraux et en ω -3 peut être recommandée.

On trouve de la lutéine et de la zéaxanthine dans le chou, les brocolis, les épinards, les navets, la laitue, les petits pois, le maïs, les haricots verts, les carottes et le céleri. On peut conseiller de consommer ces légumes quatre fois par semaine.

La vitamine E peut se trouver dans les huiles végétales ainsi que dans les fruits oléagineux (noix, noisettes, amandes, noix de pécan, pignons de pin et graines de tournesol), les fruits et légumes frais (fenouil, petits pois, salsifis, avocats, épinards, persil, choux, kiwis, myrtilles, mangues et châtaignes). On conseille de consommer deux cuillères à soupe par jour d'huiles végétales variées et de manger régulièrement les fruits et légumes frais cités ci-dessus.

Les aliments riches en vitamine C sont les fruits et légumes frais, notamment les crudités, et également dans les fruits comme les kiwis, agrumes, cassis, fraises, mangues, mûres, groseilles, fruits de la passion, framboises, le melon et les légumes comme les poivrons, brocolis, choux-fleurs, choux, fenouil, épinards. Une crudité et un fruit à chaque repas sont recommandés. Les ω -3 sont présents en hautes concentrations dans les poissons gras (saumon, hareng, truite, maquereau, sardine et thon) et dans les fruits oléagineux et les huiles de colza, noix et soja. On conseille de consommer un poisson gras au moins deux fois par semaine. Les principaux aliments riches en zinc sont la viande, les légumes, les œufs, les céréales complètes, le poisson et le chocolat fondant.

Une supplémentation vitaminique peut être proposée, après avoir abordé les règles hygiéno-diététiques, chez les patients avec une DMLA avancée unilatérale car elle semble avoir, sur la base de l'étude AREDS, un effet protecteur réduisant de 25% le risque de bilatéralisation à cinq ans^{1,21}.

Références

1. Age-Related Eye Disease Study Research Group: A randomized, placebo-controlled, clinical trial of high-dose supplementation with vitamins C and E, beta carotene, and zinc for age-related macular degeneration and vision loss: AREDS report no.8. *Arch Ophthalmol* 2001;119:1417-1436.
2. Delcourt C, Carrière C, Delage M *et al.* Plasma Lutein and Zeaxanthin and other carotenoids as modifiable risk factors for age-related maculopathy and cataract: the POLA study. *Invest Ophthalmol Vis Sci*, 2006;47(6):2329-35.
3. Seddon JM, Ajani UA, Sperduto RD, *et al.* for the Eye Disease Case-Control Study Group. Dietary carotenoids, Vitamins A, C and E, and advanced age-related macular degeneration. *JAMA*, 1994;272:1413-21.
4. Gale CR, Hall NF, Phillips DI *et al.* Lutein and Zeaxanthin status and risk of AMD. *Invest Ophthalmol Vis Sci*, 2003;44: 2461-5.
5. Eye disease case-control study group. Antioxydant status and neovascular AMD. *Arch Ophthalmol*, 1993;111:104-9.
6. Moeller SM, Parekh N, Tinker L *et al.* Associations between intermediate age-related macular degeneration and Lutein and Zeaxanthin in the Carotenoids in age-related eye disease study (CAREDS). *Arch Ophthalmol*, 2006;124:1151-62.
7. S Richer, W Stiles, L Statkute *et al.* Double-masked, placebo-controlled, randomized trial of lutein and antioxidant supplementation in the intervention of atrophic age-related macular degeneration: the Veterans LAST study (Lutein Antioxidant Supplementation Trial). *Optometry*. 2004;75(4):216-30.
8. Seddon JM, Rosner B, Sperduto R *et al.* Dietary fat and risk for advanced AMD. *Arch Ophthalmol* 2001;119:1191-9.
9. Smith W, Mitchell P, Leeder SR. *et al.* Dietary fat and fish intake and age-related maculopathy. *Arch Ophthalmol* 2000;118: 401- 4.
10. Augood C, Chakravarthy U, Young I, *et al.* Oily fish consumption, dietary docosahexaenoic acid and eicosapentaenoic acid intakes and associations with neovascular age-related macular degeneration. *Am J Clin Nutr* 2008;88:398-406.
11. Merle B, Delyfer MN, Korobelnik JF, *et al.* Dietary omega-3 fatty acids and the risk for age-related maculopathy: the Alienor Study. *Invest Ophthalmol Vis Sci* 2011; 52:6004-11.
12. Seddon JM, George S, Rosner B. *et al.* Cigarette smoking, fish consumption, omega-3 fatty acid intake, and associations with AMD: the US Twin Study of AMD. *Arch Ophthalmol* 2006;124: 995-1001.
13. Delcourt C, Carrière I, Cristol JP, *et al.* Dietary fat and the risk of age-related maculopathy: the POLANUT study. *Eur J Clin Nutr* 2007;61:1341-4.
14. Tan JS, Wang JJ, Flood V *et al.* Dietary fatty acids and the 10-year incidence of age-related macular degeneration: the Blue Mountains Eye Study. *Arch Ophthalmol* 2009;127:656-665.
15. Augood C, Chakravarthy U, Young I *et al.* Oily fish consumption, dietary DHA and EPA intakes, and associations with neovascular AMD. *Am J Clin Nutr* 2008;88:398- 406.
16. Querques G, Benlian P, Chanu B *et al.* Nutritional AMD treatment phase I (NAT-1): feasibility of oral DHA supplementation in age-related macular degeneration. *Eur J Ophthalmol* 2009;19:100-106.
17. AREDS2 Research Group. Lutein + zeaxanthin and omega-3 fatty acids for AMD: the Age-Related Eye Disease Study 2 (AREDS2) randomized clinical trial. *JAMA* 2013;309:2005-2015.
18. Souied EH, Delcourt C, Querques G *et al.* Oral DHA in the prevention of exudative AMD: the Nutritional AMD Treatment 2 study (NAT2). *Ophthalmology* 2013;120:1619-1631.
19. Reynolds R, Rosner B, and Seddon M. Dietary omega-3 fatty acids, other fat intake, genetic susceptibility and progression to geographic atrophy. *Ophthalmology*. 2013; 120(5): 1020-1028.
20. Merle BM, Richard, Benlian *et al.* CFH Y402H and ARMS2 A69S Polymorphisms and Oral Supplementation with Docosahexaenoic Acid in Neovascular AMD Patients: The NAT2 Study. *PLoS One*. 2015 1;10(7):e0130816.
21. https://www.has-sante.fr/portail/upload/docs/application/pdf/201212/reco2clics_degenescence_maculaire_liee_a_lage_prise_en_charge_diagnostique_et_therapeutique_2012-12-10_15-25-41_878.pdf
22. Age-Related Eye Disease Study Research Group, SanGiovanni JP, Chew EY, Clemons TE, *et al.* The relationship of dietary carotenoid and vitamin A, E, and C intake with age-related macular degeneration in a case-control study: AREDS Report No. 22. *Arch Ophthalmol*. 2007;125(9):1225-32.
23. AREDS2 Research Group, Chew EY, Clemons T, SanGiovanni JP, *et al.* The Age-Related Eye Disease Study 2 (AREDS2): study design and baseline characteristics (AREDS2 report number 1). *Ophthalmology*. 2012;119(11):2282-9.



Protocoles thérapeutiques de la DMLA exsudative

Hassiba Oubraham

Les injections intra-vitréennes d'anti-VEGF sont le traitement de première intention de la DMLA exsudative menaçant la macula. Trois anti-VEGF ont démontré leur efficacité dans cette indication : le **ranibizumab**, l'**aflibercept** et le **bevacizumab**. Les deux premiers disposent d'une AMM en France, le dernier dispose d'une recommandation temporaire d'utilisation (RTU) hospitalière.

Les schémas de traitements se subdivisent en deux grandes catégories : le schéma réactif qui délivre le traitement après la survenue de la récurrence et les schémas proactifs qui « a priori » traitent avant la survenue de la récurrence.

1. Schémas réactifs

1) PRN simple (Pro Re Nata ou « au besoin »)

Après une phase d'induction de trois injections conduites à un mois d'intervalle, une surveillance mensuelle stricte est réalisée. Une ou plusieurs injections d'anti-VEGF sont à nouveau réalisées en cas de réactivation ou de persistance de signes d'activité de la maladie (Figure 1). Les critères d'activité classiques d'une DMLA néovasculaire sont représentés par :

- une baisse visuelle de plus de 5 lettres (sur l'échelle ETDRS) par rapport au précédent examen, attribuable à la présence de néovaisseaux choroïdiens,
- l'apparition récente d'une hémorragie sous rétinienne,
- la présence d'un décollement séreux rétinien maculaire,
- la présence de logettes d'œdème intra rétinien,
- l'augmentation significative d'un décollement de l'épithélium pigmentaire vascularisé ou la présence de signes d'activité de la maladie mis en évidence en angiographie à la fluorescéine¹ ou au vert d'indocyanine,
- ainsi que les lésions hyper-réfléctives sous-réiniennes à l'OCT² considérées également comme des signes d'activité néovasculaire.

Ces signes sont à connaître et à intégrer dans la décision thérapeutique^{1,2}.

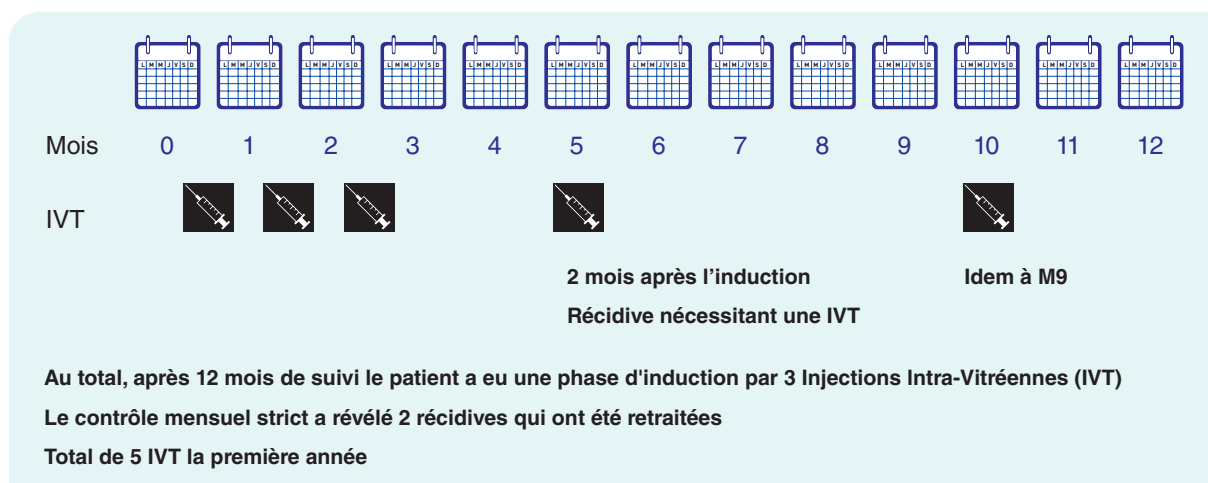


Fig. 1 : Schématisation du protocole PRN.

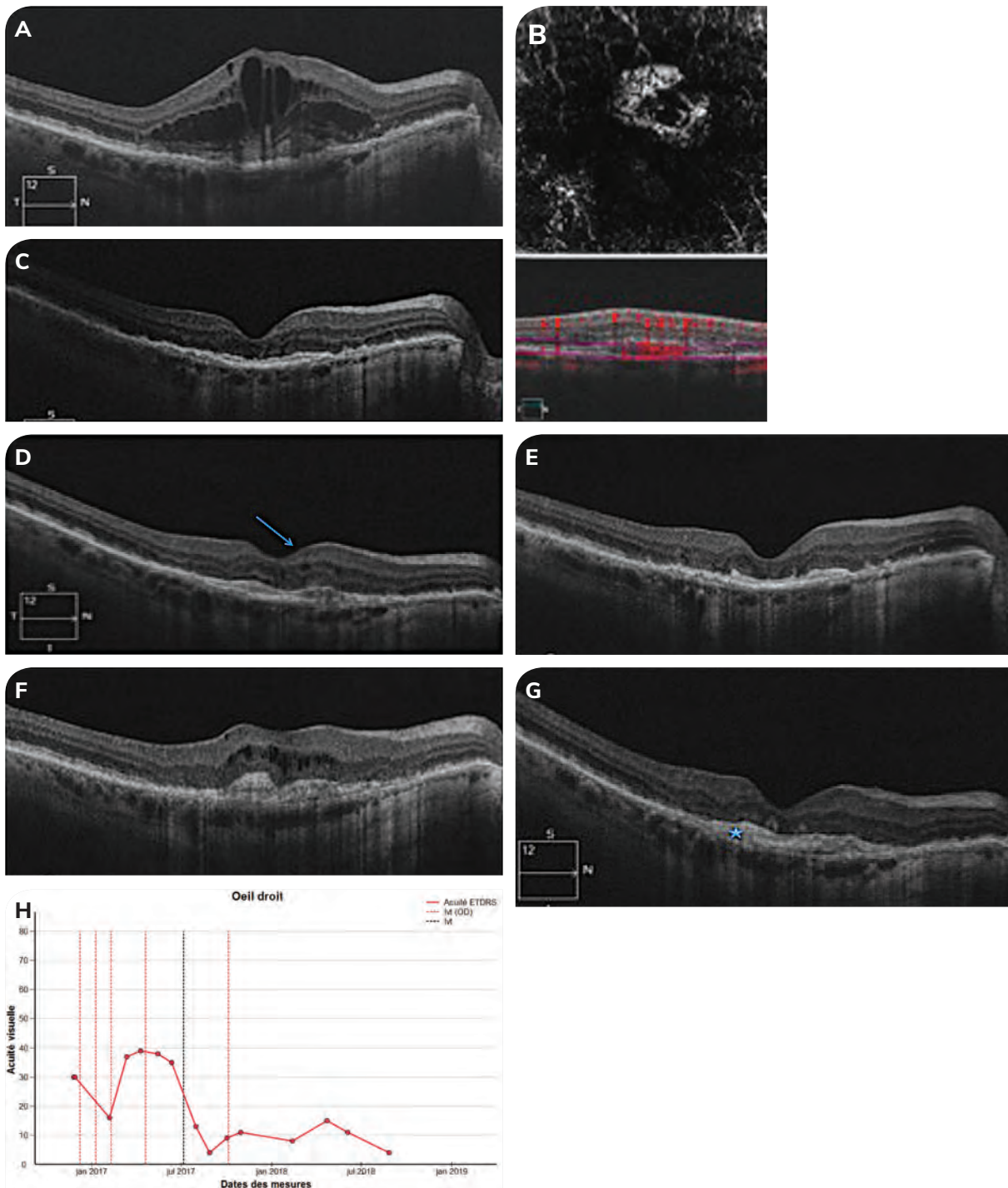


Fig. 2 : Exemple de néovaisseaux de Type 2 traités par anti-VEGF et suivis en PRN avec 2 récides et perte visuelle en raison d'une cicatrice fibreuse sous rétinienne.

A : Présentation initiale : Lésion exsudative maculaire centrale avec matériel hyper-réfléctif pré-épithélial, fluide intra-rétinien et kystes intra-rétiens centro-fovéolaires. B : L'OCT-A en face montre l'existence de flux avec un aspect de méduse bien caractéristique. C : 1 mois après la phase d'induction par 3 injections intra-vitréennes d'anti-VEGF (IVT) : disparition des fluides intra et sous rétiens ainsi que des kystes intra-rétiens. La réponse anatomique est bonne. D : Première récurrence 2 mois après la dernière IVT : Réapparition de fluide intra-rétinien avec épaissement de la structure hyper-réfléctive pré épithéliale (NVC) et épaissement rétinien diffus mais très modéré (flèche). Une injection est réalisée. E : Amélioration anatomique suite à la 4^{ème} IVT. F, G : Récidive importante malgré un suivi régulier, mensuel, qui entraîne une baisse importante et irrémédiable de l'acuité visuelle en raison d'une fibrose centro-fovéolaire cicatricielle (étoile). H : Courbe de l'acuité visuelle (en lettres ETRDS) au cours du suivi. Visualisation de la chute de l'acuité visuelle irrécupérable après la deuxième récurrence néovasculaire massive en raison de la fibrose sous rétinienne cicatricielle (les lignes verticales en pointillés représentent les IVT d'anti-VEGF).

Le PRN a démontré une très grande efficacité dans l'étude PrONTO¹, étude pilote non contrôlée dans l'amélioration puis le maintien de l'acuité visuelle sur 24 mois. Des études randomisées et contrôlées ont permis de prouver sa non-infériorité au traitement mensuel strict (mode de traitement délivré au cours des études pivotales MARINA³ et ANCHOR⁴) dans l'étude HARBOR⁵ et dans l'étude CATT⁶ pour le ranibizumab.

La transposition en pratique clinique courante (« études de vraie vie ») a démontré un échec retentissant en France⁷⁻¹⁰ et dans le monde^{11,12}. Les raisons sont multiples mais les deux principales sont l'impossibilité des médecins à imposer un rythme de suivi strictement mensuel, le manque d'assiduité des patients en raison des comorbidités et des problèmes de transport¹³.

Le fait de ne pas traiter les patients en temps voulu et d'attendre la récurrence peut entraîner des lésions fibrotiques et des pertes irréversibles de l'acuité visuelle¹⁴ (Figure 2).

2) PRN « renforcé » et « capé »

En 2009, Lala *et al.*¹⁵ ont introduit le concept d'un « traitement des récurrences » par 3 injections à un mois d'intervalle (à l'instar de l'injection unique préconisée dans l'étude PrONTO). L'étude, réalisée sur 316 patients, était rétrospective, monocentrique, avec un protocole de traitement comportant une phase d'induction de 3 injections, suivie de contrôles mensuels avec traitement itératif à la demande. Les récurrences étaient traitées par 3 injections mensuelles alors que les patients stables étaient traités systématiquement tous les 3 mois. Le gain visuel moyen, après 3 ans de suivi, était de 8 lettres pour un nombre moyen de 17 injections sur une période de 3 ans.

Ce protocole « renforcé » a également été utilisé dans l'étude IVAN¹⁶ (étude prospective, multicentrique, randomisée, sur 610 patients), en montrant qu'un PRN « renforcé » était aussi efficace qu'un traitement mensuel mais avec un nombre moyen de 7 injections par an (*versus* 12 pour le protocole mensuel).

2. Schémas proactifs (avant la récurrence)

1) Le « Treat and Extend »

Il s'agit d'un schéma de traitement à intervalle variable dépendant de la constatation d'une rétine asséchée ou non au moment du contrôle. Ainsi à chaque contrôle, le patient est obligatoirement retraité par une injection d'anti-VEGF, et le statut « sec ou pas sec » de la rétine détermine, non pas la nécessité de retraiter, mais le délai auquel le patient sera contrôlé et retraité la fois suivante : d'où l'appellation « Treat and Extend ».

Comment faire en pratique ? (Figures 3 et 4)

Les patients sont traités mensuellement au cours de la période de charge (ou traitement d'induction) jusqu'à la disparition totale de l'exsudation à l'OCT. Après disparition de toute exsudation, l'intervalle de la prochaine visite et traitement est rallongé de 2 semaines (contrôle et traitement réalisés à 6 semaines). Si, à 6 semaines, l'ophtalmologiste ne décèle pas de signes de récurrence, le patient bénéficie d'une nouvelle injection (« treat ») et l'intervalle jusqu'à la visite et traitement suivants est allongé (« extend ») de

2 semaines (contrôle à 8 semaines). Si à 8 semaines, il n'y a toujours pas de signes de récurrence, le patient bénéficie d'une nouvelle injection et l'intervalle jusqu'à la visite et traitement suivants est également allongé de 2 semaines, le portant à 10 semaines. Cet intervalle de traitement (« treat ou inject ») et d'extension (« extend ») des visites et traitements simultanés pourra être étendu jusqu'à 12 semaines¹⁷ et même à 16 semaines. En revanche, si à l'occasion d'une visite, l'examen révèle une récurrence de l'activité de la maladie, le patient est retraité et le délai pour les prochains contrôle et traitement sera raccourci de 2 semaines¹⁸⁻²⁰.

Tant que la rétine n'est pas asséchée, les délais de suivi et de retraitement seront raccourcis de 2 semaines en 2 semaines avec un délai minimal de 4 semaines entre deux injections (selon les recommandations d'utilisation des anti-VEGF).

La stratégie « Treat and Extend » répond donc bien aux impératifs d'un traitement personnalisé dans la mesure où elle cherche à définir pour chaque patient le délai le plus long d'efficacité du traitement avant qu'une récurrence ne survienne.

Une fois cet intervalle découvert, cette stratégie propose de réinjecter juste avant la survenue de la récurrence afin de maintenir durablement une rétine sèche (à la différence de la stratégie PRN qui réinjecte après la survenue d'une récurrence).

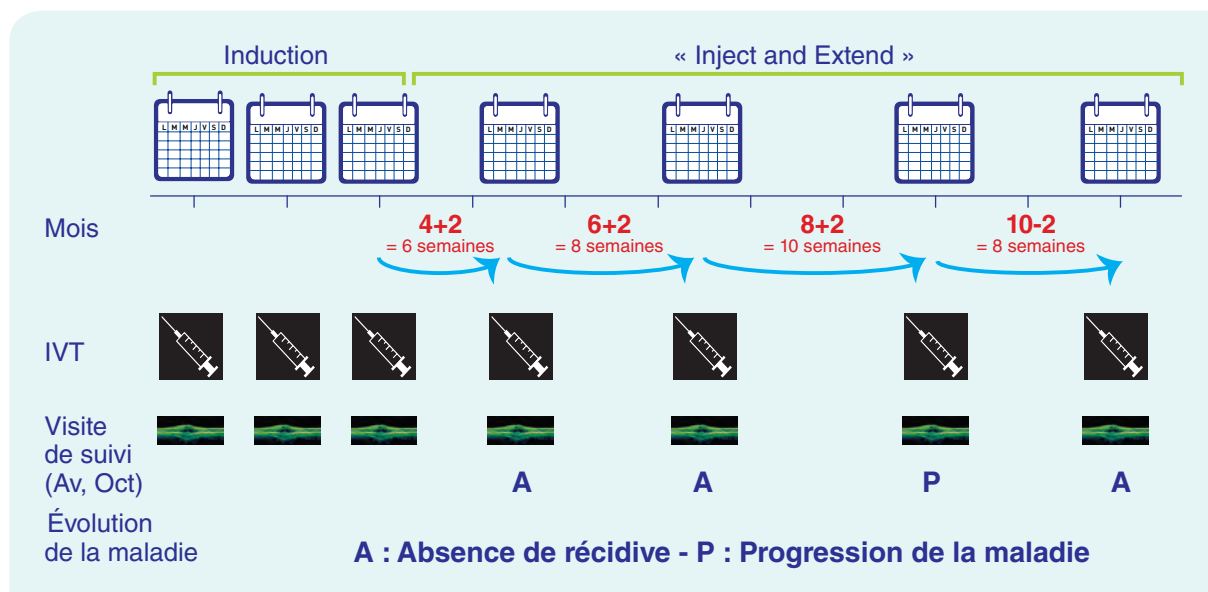


Fig. 3 : Schématisation du protocole « Treat and Extend » (ou Inject and Extend)

Le premier contrôle après les 3 IVT de la phase d'induction se fait à 6 semaines (il peut se faire aussi à 4 semaines). Si le patient est sec alors une autre IVT est réalisée et le délai du prochain contrôle et de la prochaine IVT est fixé 2 semaines plus tard soit à 8 semaines. En revanche si la lésion est active, l'IVT est réalisée et le contrôle sera raccourci à 4 semaines (ou maintenu à 4 semaines) et sera maintenu jusqu'à assèchement de la rétine.

2) Le traitement à intervalle fixe bimestriel

Il s'agit du schéma de traitement imposé par l'AMM européenne de l'aflibercept en 2014 conformément aux résultats des études VIEW²¹ qui ont comparé l'aflibercept 2 mg délivré tous les 2 mois systématiquement après une phase d'induction de 3 injections mensuelles et qui a montré sa non-infériorité face au ranibizumab 0,5 mg/0,05 ml délivré tous les mois. Les recommandations d'administration de l'aflibercept 40 mg/ml ont été modifiées en septembre 2018 et désormais le traitement fixe bimestriel peut être remplacé par un schéma « Treat and Extend » après la phase d'induction de 3 injections mensuelles.

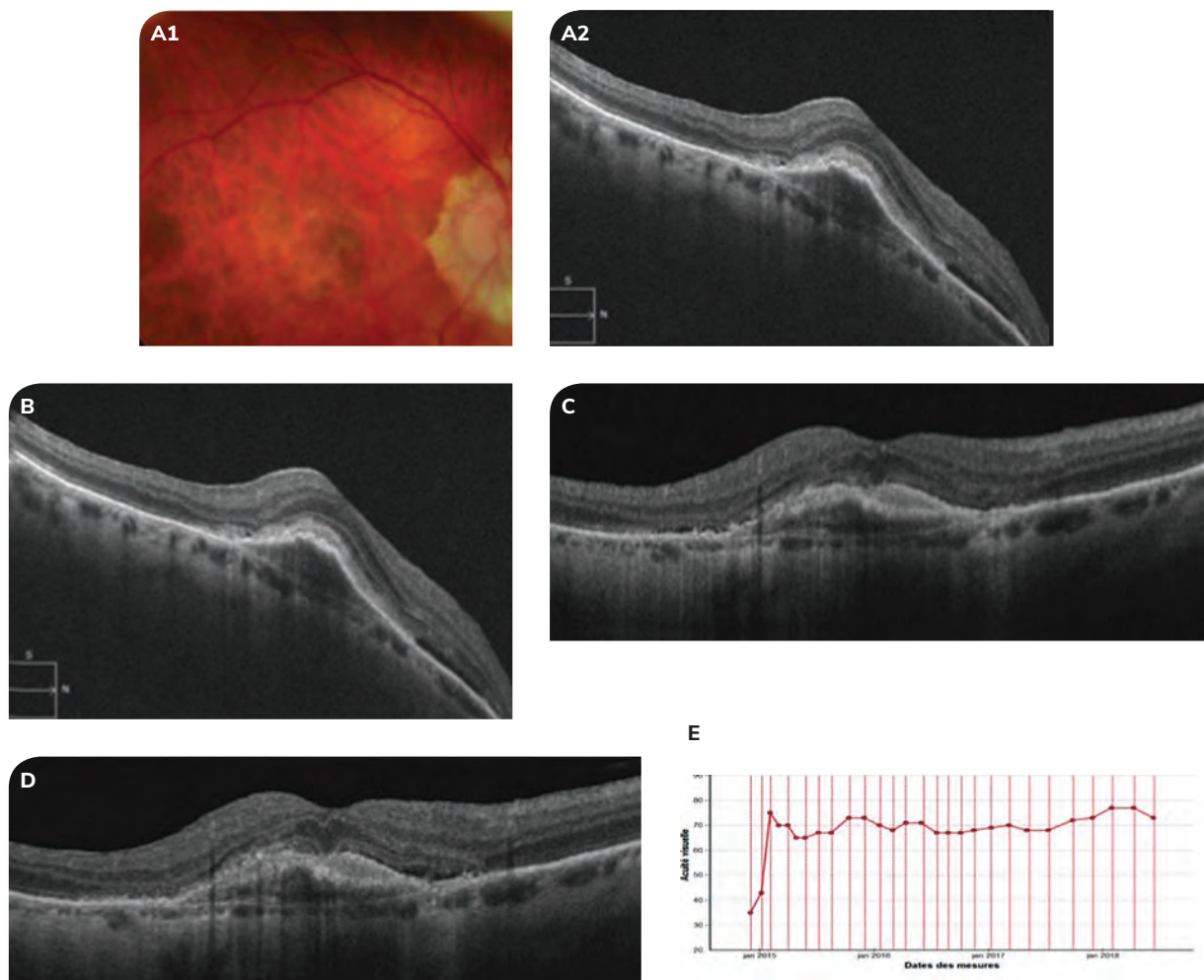


Fig. 4 : Exemple d'un protocole « Treat and Extend »

A1 : rétinographie : présentation initiale d'une néovascularisation de Type 1.
 A2 : OCT HD : un décollement vascularisé de l'épithélium pigmentaire, un décollement séreux rétinien important et une structure hyper-réfléctive pré-épithéliale (gris). Un traitement par une induction de 3 IVT d'anti-VEGF est pratiqué.
 B : OCT 6 semaines après la phase d'induction : diminution de la hauteur du DEP et disparition du DSR et du gris pré-épithélial. Une injection est réalisée et la patiente est convoquée à 6 semaines pour un contrôle et une nouvelle IVT.
 C : absence de signes de récurrence. Le délai est rallongé à 8 semaines.
 D : à 8 semaines, les signes d'une récurrence néovasculaire sont présents avec un épaissement rétinien, un DSR et des points hyper-réfléctifs intra-rétiens. L'IVT est réalisée et le délai des prochains contrôles et IVT est raccourci à 6 semaines.
 E : courbe d'évolution de l'AV (en lettres ETDRS) au cours du suivi « treat and extend » de cette patiente. Suivi de 40 mois avec un gain de 37 lettres, 26 IVT (9 la 1^{ère}, 8 IVT la 2^{ème} année et 6 IVT la 3^{ème} année).

3. Schémas évolutifs

La fédération France Macula a proposé un schéma évolutif appelé IOI (Induction, Observation, Individualisation), qui consiste, après une phase d'induction par 3 injections mensuelles, à surveiller l'évolution tous les mois pendant une durée de 6 mois environ en traitant en mode réactif (observation). Après avoir établi un rythme de récurrence propre à l'œil traité, les traitements d'entretien sont réalisés en fonction de ce rythme (individualisation)²² (Figure 5).

Exemple : un patient est traité par 3 injections d'induction puis est revu mensuellement. On constate que la première récurrence est survenue entre 4 et 8 semaines après la 3^{ème} injection. Le patient sera traité et on programmera ses prochaines injections à 6 semaines. Des traitements avec 2 ou 3 injections, réalisées avec ou éventuellement sans contrôle préalable par OCT, sont alors possibles et permettent de diminuer le fardeau global de cette prise en charge tant pour les patients que pour les équipes médicales et d'améliorer l'impact sur la qualité de vie des patients. Cette notion de rythme de récurrence assez fixe, propre au patient, a été démontrée par Mantel *et coll.*²³.

Après chaque série de traitement (2 ou 3) selon le rythme de récurrence identifié, il est nécessaire de refaire un bilan fonctionnel et anatomique complet pour déterminer si le rythme de récurrence n'a pas changé. Si la rétine est asséchée alors le délai peut être allongé de 2 semaines. En revanche, la présence de fluide fera réviser le délai de réinjection à la baisse en le réduisant de 2 semaines. Il est important de vérifier l'état de l'œil adelphe au moins une fois tous les 4 à 6 mois et en urgence en cas de plainte du patient.

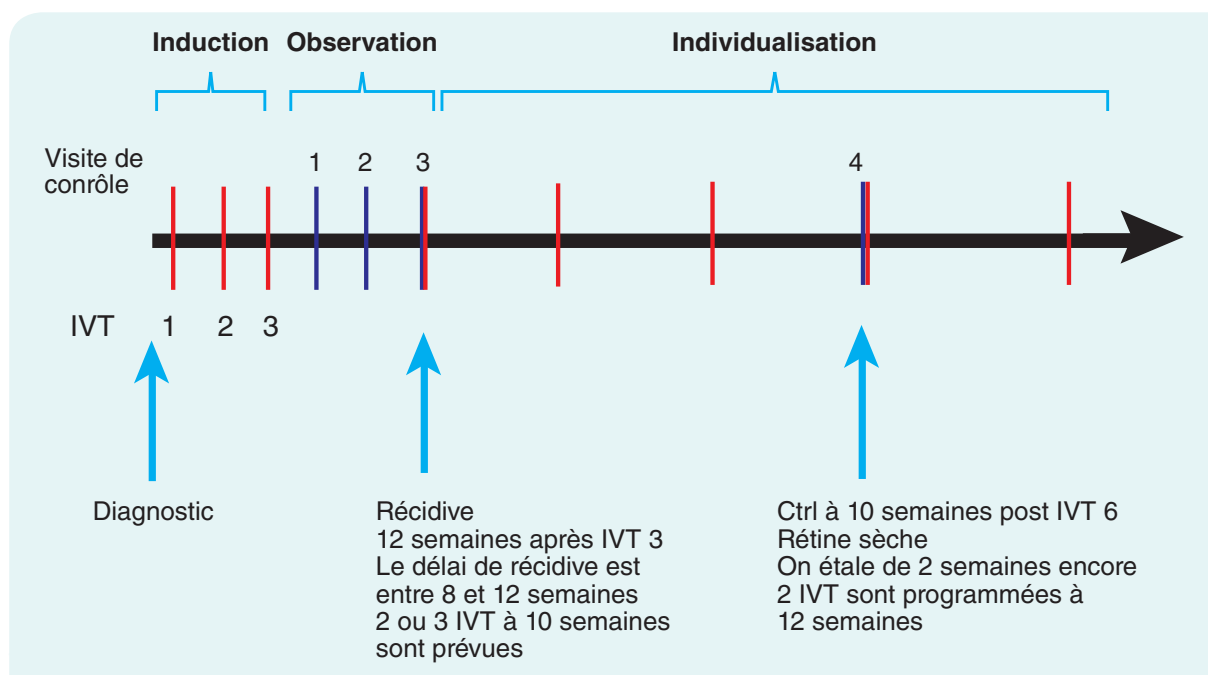


Fig. 5 : Schématisation du protocole IOI (Injection, Observation, Individualisation)

Après les 3 premières IVT d'induction, une phase d'observation débute où le patient est suivi mensuellement avec un traitement à la demande en cas de récurrence (PRN). Cette phase dure 6 à 9 mois et permet de connaître le profil de récurrence du patient. Au terme de cette période d'observation, on propose une individualisation du traitement adaptée au profil de récurrence du patient en anticipant les récurrences.

4. La combinaison thérapeutique anti-VEGF et thérapie photodynamique

La bithérapie combinant les anti-VEGF (ranibizumab) et la thérapie photodynamique utilisant la v-PDT a prouvé son efficacité dans l'amélioration de l'acuité visuelle et dans la diminution de la taille des lésions polypoïdale²⁴. L'étude EVEREST, randomisée portant sur 61 patients, comparant la monothérapie par ranibizumab à la bithérapie ranibizumab-vPDT n'a néanmoins pas pu démontrer la supériorité de la bithérapie sur l'amélioration de l'acuité visuelle comparée à la monothérapie par ranibizumab au delà de 6 mois²⁵.

L'étude EVEREST II, une large étude multicentrique, randomisée et contrôlée, conduite sur 322 patients asiatiques, durant 24 mois a comparé l'effet à long terme de la thérapie combinée à la monothérapie par ranibizumab sur la vasculopathie polypoïdale²⁶.

Tous les patients ont reçu 3 injections initiales mensuelles de ranibizumab puis ont été suivis en PRN. La randomisation a porté sur l'adjonction d'une v-PDT ou non (groupe sham-PDT). À 12 mois, le groupe bithérapie avait une amélioration de l'AV de 8,3 lettres *versus* 5,1 lettres pour le groupe en monothérapie ($p = 0,01$) avec un nombre d'IVT de 4 *versus* 7 pour le groupe monothérapie. Il semblerait donc que pour la vasculopathie polypoïdale, la bithérapie en cas de VPC active après l'induction par 3 IVT d'anti-VEGF est supérieure à la monothérapie²⁶.

Références

1. Lalwani GA, Rosenfeld PJ, Fung AE, *et al.* A variable-dosing regimen with intravitreal ranibizumab for neovascular age-related macular degeneration: year 2 of the PrONTO Study. *Am J Ophthalmol* 2009;148:43-58.
2. Ores R, Puche N, Querques G, *et al.* Gray hyper-reflective subretinal exudative lesions in exudative age-related macular degeneration. *Am J Ophthalmol*. 2014;158 (2):354-61.
3. Rosenfeld PJ, Brown DM, Heier JS *et al.* MARINA Study Group. Ranibizumab for neovascular age-related macular degeneration. *N Engl J Med*. 2006 5;355(14):1419-31.
4. Brown DM, Michels M, Kaiser PK, *et al.* ANCHOR Study Group. Ranibizumab versus verteporfin photodynamic therapy for neovascular age-related macular degeneration: two-year results of the ANCHOR study. *Ophthalmology*. 2009;116(1):57-65.
5. Busbee BG, Ho AC, Brown DM, *et al.* HARBOR STUDY GROUP; Twelve-month efficacy and safety of 0.5 mg or 2.0 mg ranibizumab in patients with subfoveal neovascular age-related macular degeneration. *Ophthalmology* 2013;120(5):1046-56.
6. Martin DF, Maguire MG, Fine SL, *et al.* Comparison of Age-related Macular Degeneration Treatments Trials (CATT) Research Group Ranibizumab and bevacizumab for treatment of neovascular age-related macular degeneration: two-year results. *Ophthalmology* 2012;119(7):1388-98.
7. Cohen SY, Dubois L, Tadayoni R, *et al.* Results of one-year's treatment with ranibizumab for exudative age-related macular in a clinical setting. *Am J Ophthalmol* 2009;148(3): 409-13.
8. Cohen SY, Dubois L, Ayrault S, *et al.* Ranibizumab for exudative AMD in a clinical setting: differences between 2007 and 2010. *Graefes Arch Clin Exp Ophthalmol* 2013;251(11):2499-503.
9. Cohen SY, Mimoun G, Oubraham H, *et al.* LUMIERE Study Group. Changes in visual acuity in patients with wet age-related macular degeneration treated with intravitreal ranibizumab in daily clinical practice: the LUMIERE study. *Retina* 2013;33(3):474-81.
10. Souied EH, Oubraham H, Mimoun G, *et al.* TWIN Study Group. Changes in visual acuity in patients with age-related macular degeneration treated with intravitreal ranibizumab in daily clinical practice: The TWIN Study. *Retina* 2015;35(9):1743-9.
11. Holz FG, Amoako W, Donate J, *et al.* SUSTAIN Study Group Safety and efficacy of a flexible dosing regimen of ranibizumab in neovascular age-related macular degeneration: the SUSTAIN study. *OPHTHALMOL*. 2011;118(4):663-71.
12. Holz FG, Tadayoni R, Beatty S, *et al.* Determinants of visual acuity outcomes in eyes with neovascular AMD treated with anti VEGF agents: an instrumental variable analysis of the AURA study : *Eye*. 2016 Aug ; 30(8):1063-71.
13. Boulanger-Scemama E, Querques G, About F, *et al.* Ranibizumab for exudative age-related macular degeneration: A five year study of adherence to follow-up in a real-life setting. *J Fr Ophtalmol*. 2015;38(7):620-7.
14. Rosenfeld PJ, Shapiro H, Tuomi L, *et al.* MARINA and ANCHOR Study Groups. Characteristics of patients losing vision after 2 years of monthly dosing in the phase III ranibizumab clinical trials. *Ophthalmology*. 2011;118(3):523-30.
15. Lala C, Framme C, Wolf-Schnurrbusch UE, Wolf S. Three-year results of visual outcome with disease activity-guided ranibizumab algorithm for the treatment of exudative age-related macular degeneration. *Acta Ophthalmol* 2013;91(6):526-30.
16. Chakravarthy U, Harding SP, Rogers *et al.* IVAN Study Investigators; Ranibizumab versus bevacizumab to treat neovascular age-related macular degeneration: one-year findings from the IVAN randomized trial. *Ophthalmology* 2012 ; 119(7):1399-411.
17. Wykoff CC, Croft DE, Brown DM, Wang R, Payne JF, Clark L, *et al.* Prospective trial of treat-and-extend versus monthly dosing for neovascular age-related macular degeneration: TRES-AMD 1-Year Results. *Ophthalmology* 2015; 122 : 2514-22.
18. Barthelmes D, Nguyen V, Daien V, *et al.* Fight Retinal Blindness Study Group. Two years outcomes of « Treat and Extend » intravitreal therapy using aflibercept preferentially for neovascular age-related macular. *Retina*. 2018;38(1):20-28.
19. Oubraham H, Cohen SY, Samimi S, *et al.* Inject and extend dosing versus dosing as needed: a comparative retrospective study of ranibizumab in exudative age-related macular degeneration. *Retina* 2011;31:26-30.
20. Freund KB, Korobelnik JF, Devenyi R, *et al.* Treat-and-extend regimens with anti-VEGF agents in retinal diseases: a literature review and consensus recommendations. *Retina* 2015;35:1489-506.
21. Heier JS, Brown DM, Chong V, *et al.* VIEW 1 and VIEW 2 Study Groups. Intravitreal aflibercept (VEGF trap-eye) in wet age-related macular degeneration. *Ophthalmology* 2012 ; 119(12) : 2537-48.
22. Semoun O, Cohen SY, Srour M, Creuzot-Garchet C, Oubraham H, Kodjikian L, *et al.* Comité scientifique de la Fédération France Macula. Individualized management of patients with exudative AMD. IOI Protocol: Injection-observational-individualization. *J Fr Ophtalmol* 2017;40:169-76.
23. Mantel I, Deli A, Iglesias K, Ambreznin A. Prospective study evaluating the predictability of need for retreatment with intravitreal ranibizumab for age-related macular. *Graefes Arch Clin Exp Ophthalmol*. 2013;251:697-704.
24. Koh AH, Chen LJ, Chen SJ, *et al.* Expert PCV Panel. Polypoidal choroidal vasculopathy: evidence-based guidelines for clinical diagnosis and treatment. *Retina*. 2013;33(4):686-716.
25. Koh A, Lee WK, Chen LJ, *et al.* EVEREST study: efficacy and safety of verteporfin photodynamic therapy in combination with ranibizumab or alone versus ranibizumab monotherapy in patients with symptomatic macular polypoidal choroidal vasculopathy. *Retina*. 2012;32(8):1453-1464.
26. Koh A, Lai TYY, *et al.* for the EVEREST II study group. Efficacy and Safety of Ranibizumab With or Without Verteporfin Photodynamic Therapy for Polypoidal Choroidal Vasculopathy. A Randomized Clinical Trial. *JAMA OPHTHALMOL*. 2017;135(11):1206-1213.



12

Intelligence artificielle et DMLA

Daniel Seknazi, Oudy Semoun

1. Définition

L'intelligence artificielle (IA) représente à ce jour un des axes de recherche les plus prometteurs et dynamiques du domaine médical. Il s'agit d'un nouveau champ de la médecine dont il est nécessaire de maîtriser le nouveau vocabulaire.

1) L'intelligence artificielle

L'IA correspond à l'ensemble des théories et des techniques mises en œuvre en vue de réaliser des programmes capables de simuler certains traits de l'intelligence humaine.

2) Les réseaux neuronaux artificiels

Un réseau neuronal artificiel (Figure 1) est un système informatique basé sur un réseau d'unités appelées neurones artificiels organisés en couches. Chaque neurone reçoit des informations par ses dendrites, et permet via son axone une activation ou une inhibition d'un des neurones de la couche suivante. Le message descend ainsi de la première à la dernière couche neuronale.

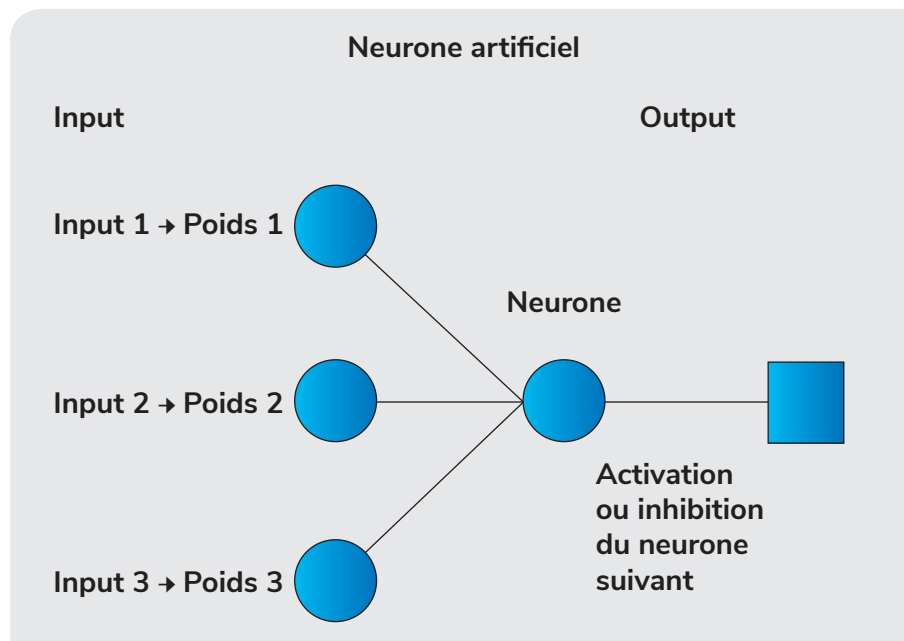


Fig. 1 : Représentation d'un neurone artificiel

3) Le Machine Learning

Le Machine Learning (ML) est une des techniques d'IA. Il analyse un ensemble de marqueurs ou de caractéristiques à partir des données (par exemple, l'épaisseur de la rétine sur une image OCT, le nombre d'hémorragies, etc.). C'est sur la base d'un ensemble d'exemples fournis en amont, que les algorithmes d'IA apprennent à repérer et classer ces caractéristiques. L'efficacité de tels modèles classiques d'apprentissage automatique repose principalement sur le pouvoir discriminant des caractéristiques choisies. Ainsi, dans le ML classique, la tâche de l'ingénieur (ou du médecin) consiste à concevoir manuellement des caractéristiques spécifiques à un domaine.

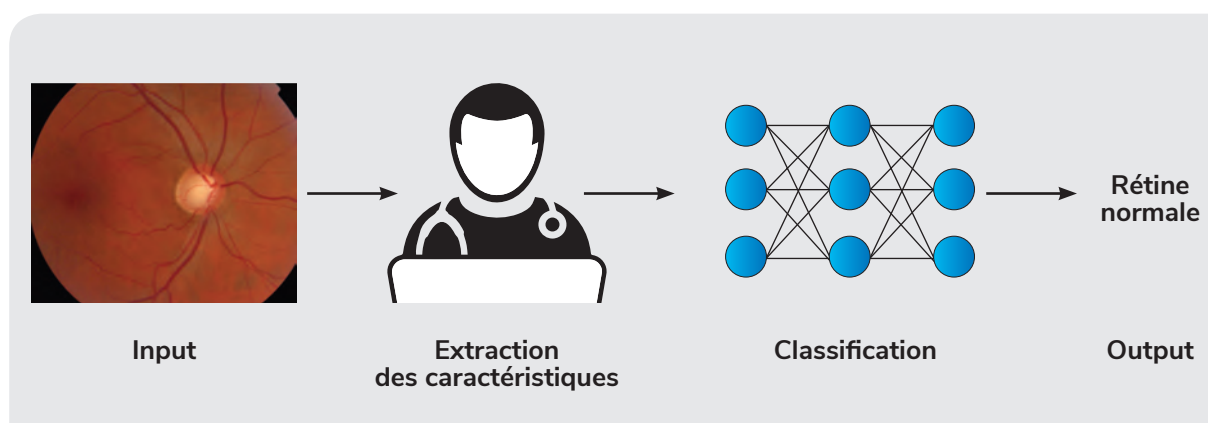


Fig. 2 : Principe du Machine Learning

4) Le Deep Learning

Le Deep Learning (DL) ou apprentissage profond est un type de Machine Learning. Le DL correspond à une succession de couches neuronales. Chaque couche neuronale décompose le signal entré en données de plus en plus abstraites, et transmet l'information, via sa synapse à la couche neuronale suivante. Le message descend donc de couche en couche, jusqu'à la couche neuronale terminale. Non seulement le réseau cherche et classe ce qu'on lui demande, mais il peut également décider de ce qu'il cherche et de la façon dont il classe les données.

L'intérêt du DL est qu'il existe un feed back permettant d'apprendre de ses erreurs et d'améliorer la sensibilité et la spécificité du diagnostic. On appelle ce mécanisme de feed back, la retro-propagation (back propagation). Le principal avantage du DL est donc que les performances s'améliorent continuellement (Figure 3).

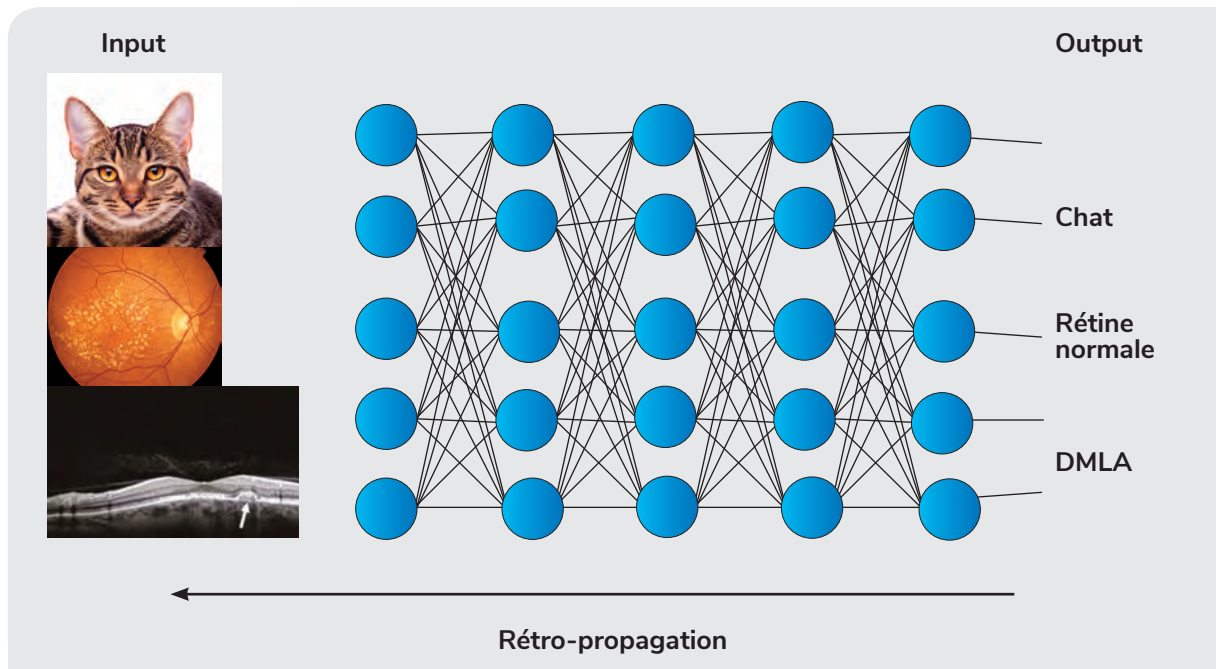


Fig. 3 : Principe du Deep Learning

2. Application à la DMLA

1) Diagnostic

- Dépistage

Un des intérêts majeurs de l'IA, dans une maladie comme la DMLA, est de permettre un dépistage des patients affectés ou à risque.

L'étude de Burlina *et al.*¹ a comparé les résultats du DL par rapport au diagnostic « humain » afin de déterminer sur des rétinophotographies la présence d'une DMLA. Ils ont obtenu une sensibilité de 88%, une spécificité de 93%, et une précision de 90% (en intelligence artificielle, le terme « précision » définit le pourcentage d'images correctement classées). Les résultats dans le groupe DL étaient similaires à ceux obtenus dans le groupe « Humain ». Cependant la rétinophotographie n'est clairement pas le meilleur examen pour diagnostiquer une DMLA.

- Drusen

L'une des premières études utilisant l'IA dans la DMLA était une étude de Van Grinsven *et al.*^{2,3}. Les auteurs ont utilisé les performances du ML afin de repérer les drusen ainsi que les pseudo-drusen réticulés. Dans leur étude, les performances du ML étaient similaires aux résultats « humains » pour détecter les drusen. L'aire sous la courbe de la courbe ROC était de 0,95 pour les drusen et de 0,94 pour les pseudo-drusen.

- Diagnostic de DMLA

Plusieurs articles étudient les performances du ML pour le diagnostic de DMLA. L'un des premiers articles est l'article de Srinivasan *et al.*⁴, qui sur 45 patients (15 avec une DMLA, 15 avec un œdème maculaire diabétique et 15 normaux), obtient une sensibilité de 100% pour la DMLA et pour l'œdème diabétique.

L'étude de Treder *et al.*⁵ utilise un logiciel de DL (TensorFlow™ ; Google Inc., Mountain View, CA, USA) afin de diagnostiquer, sur une coupe d'OCT, la présence d'une DMLA exsudative. Après une phase d'entraînement, ils obtiennent sur 100 patients (50 malades, 50 sains) une sensibilité de 100% et une spécificité de 92% (précision 96%).

Concernant le diagnostic d'atrophie géographique (AG), cette même équipe⁶ a aussi étudié les performances du DL pour le diagnostic de l'AG en autofluorescence. Les auteurs ont comparé des images de patients atteints d'AG avec des patients normaux et des patients atteints d'autres pathologies rétinienne. Ils ont obtenu une sensibilité et une spécificité de 100%.

En plus de diagnostiquer la DMLA, l'IA permet de classer les patients atteints de DMLA. Venhuizen *et al.*⁷ ont utilisé le ML afin de séparer en 5 grades (pas de DMLA, DMLA précoce, DMLA intermédiaire, DMLA avancée ou AG). Ils obtiennent une sensibilité de 98% et une spécificité de 91%.

Enfin, une fois que le diagnostic de DMLA est posé, le DL permet aussi de proposer un traitement. Prahs *et al.*⁸ ont cherché à déterminer le besoin en anti-VEGF, chez les patients atteints de DMLA exsudatives. Ils ont obtenu une précision de 94,5% (sensibilité de 90,1% et spécificité de 96,2%).

2) Pronostic

- Prédiction de l'acuité visuelle

Schmidt-Erfurth *et al.*⁹ ont tenté de trouver un modèle pour prédire l'acuité visuelle à 1 an des patients se présentant pour une DMLA exsudative.

- Prédiction du besoin en IVT

Bogunovic *et al.*¹⁰ prédisent le besoin en IVT d'un patient au cours de ses 2 premières années de suivi. Les auteurs ont utilisé la cohorte de l'étude HARBOR afin de déterminer si, après l'induction, il était possible de savoir si un patient allait avoir un fort besoin d'IVT (>16 injections sur les 21 mois) ou un faible besoin en IVT (<5 injections sur 21 mois). Le modèle prédictif a détecté les patients à « faible besoin en IVT » avec une spécificité de 71% et une sensibilité de 58% et les patients à « haut besoin en IVT » avec une spécificité de 71% et une sensibilité de 70%. La prédiction « humaine » a atteint des sensibilités de seulement 41% et 37% et des spécificités de 84% et 84%.

- Risque de conversion vers une DMLA

Schmidt-Erfurth *et al.*¹¹ ont étudié le risque de conversion d'un patient présentant une MLA vers une DMLA atrophique ou exsudative, après 2 ans de suivi. Ils ont utilisé des caractéristiques morphologiques mais aussi démographiques et génétiques afin de déterminer ce risque. Dans leur modèle, l'aire sous la courbe ROC pour la conversion en DMLA exsudative était de 0,68 (pour une sensibilité de 0,8, la spécificité était de seulement 0,46). Pour la conversion en DMLA atrophique, l'aire sous la courbe était de 0,80 (pour une sensibilité de 0,8 et une spécificité de 0,69).

3. Perspectives d'avenir

L'IA est donc un outil puissant dont les possibilités sont infinies. La question de la place du médecin à l'avenir se pose réellement.

Concernant la DMLA, on peut déjà s'interroger sur la pertinence d'une auto-surveillance des patients. Certains appareils permettant de réaliser des OCT à domicile existent déjà¹².

Des logiciels de rétino-photographies associés aux smartphones existent également^{13,14}.

Tout cela, associé à une intelligence permettant de faire des diagnostics, voire de proposer des traitements, permettra certainement d'améliorer la prise en charge des patients, avec un rôle nouveau du soignant, qu'il faudra définir.

Références

1. Burlina PM, Joshi N, Pekala M, *et al.* Automated Grading of Age-Related Macular Degeneration From Color Fundus Images Using Deep Convolutional Neural Networks. *JAMA Ophthalmol.* 1 nov 2017;135(11):1170.
2. Grinsven MJJP van, Lechanteur YTE, Ven JPH van de, *et al.* Automatic Drusen Quantification and Risk Assessment of Age-Related Macular Degeneration on Color Fundus Images. *Invest Ophthalmol Vis Sci.* 2013;54(4):3019-27.
3. Van Grinsven MJJP, Buitendijk GHS, Brussee C, *et al.* Automatic Identification of Reticular Pseudo-drusen Using Multimodal Retinal Image Analysis. *Invest Ophthalmol Vis Sci.* 2015;56(1):633-9.
4. Srinivasan PP, Kim LA, Mettu PS, *et al.* Fully automated detection of diabetic macular edema and dry age-related macular degeneration from optical coherence tomography images. *Biomed Opt Express.* 2014;5(10):3568.
5. Tredler M, Lauerermann JL, Eter N. Automated detection of exudative age-related macular degeneration in spectral domain optical coherence tomography using deep learning. *Graefes Arch Clin Exp Ophthalmol.* 2018;256(2):259-65.
6. Tredler M, Lauerermann JL, Eter N. Deep learning-based detection and classification of geographic atrophy using a deep convolutional neural network classifier. *Graefes Arch Clin Exp Ophthalmol.* 2018;256(11):2053-60.
7. Venhuizen FG, van Ginneken B, van Asten F, *et al.* Automated Staging of Age-Related Macular Degeneration Using Optical Coherence Tomography. *Invest Ophthalmol Vis Sci.* 2017;58(4):2318-28.
8. Prah P, Radeck V, Mayer C, *et al.* OCT-based deep learning algorithm for the evaluation of treatment indication with anti-vascular endothelial growth factor medications. *Graefes Arch Clin Exp Ophthalmol.* 2018;256(1):91-8.
9. Schmidt-Erfurth U, Bogunovic H, Sadeghipour A, *et al.* Machine Learning to Analyze the Prognostic Value of Current Imaging Biomarkers in Neovascular Age-Related Macular Degeneration. *Ophthalmol Retina.* 2018;2(1):24-30.
10. Bogunovic H, Waldstein SM, Schlegl T, *et al.* Prediction of Anti-VEGF Treatment Requirements in Neovascular AMD Using a Machine Learning Approach. *Investig Ophthalmology Vis Sci.* 2017;58(7):3240.
11. Schmidt-Erfurth U, Waldstein SM, Klmscha S, *et al.* Prediction of Individual Disease Conversion in Early AMD Using Artificial Intelligence. *Investig Ophthalmology Vis Sci.* 2018;59(8):3199.
12. Chew EY, Clemons TE, Bressler SB, *et al.* Randomized Trial of a Home Monitoring System for Early Detection of Choroidal Neovascularization Home Monitoring of the Eye (HOME) Study. *Ophthalmology.* 2014;121(2):535-44.
13. Nazari Khanamiri H, Nakatsuka A, El-Annan J. Smartphone Fundus Photography. *J Vis Exp JoVE.* 2017;(125).
14. Sharma A, Subramaniam SD, Ramachandran KI. Smartphone-based fundus camera device (MII Ret Cam) and technique with ability to image peripheral retina. *Eur J Ophthalmol.* 2016;26(2):142-4.

Edition

Édité par :

Théa Pharma
12 rue Louis-Blériot - Z.I. du Brézet
63100 Clermont-Ferrand
Tél. 04 73 74 95 00

